

Reproduktionsmedizin und Neonatologie von Hund und Katze

Bearbeitet von
Prof. Dr. med. vet. Anne-Rose Günzel-Apel, Prof. Dr. med. vet. Dr. h.c. mult. Hartwig Bostedt

1. Auflage 2016. Buch. 784 S. Hardcover
ISBN 978 3 7945 2249 1
Format (B x L): 16,5 x 24 cm

[Weitere Fachgebiete > Medizin > Veterinärmedizin > Veterinärmedizin: Haus- & Kleintiere](#)

Zu [Inhaltsverzeichnis](#)

schnell und portofrei erhältlich bei

The logo for beck-shop.de features the text 'beck-shop.de' in a bold, red, sans-serif font. Above the 'i' in 'shop' are three red dots of increasing size. Below the main text, the words 'DIE FACHBUCHHANDLUNG' are written in a smaller, red, all-caps, sans-serif font.

beck-shop.de
DIE FACHBUCHHANDLUNG

Die Online-Fachbuchhandlung beck-shop.de ist spezialisiert auf Fachbücher, insbesondere Recht, Steuern und Wirtschaft. Im Sortiment finden Sie alle Medien (Bücher, Zeitschriften, CDs, eBooks, etc.) aller Verlage. Ergänzt wird das Programm durch Services wie Neuerscheinungsdienst oder Zusammenstellungen von Büchern zu Sonderpreisen. Der Shop führt mehr als 8 Millionen Produkte.

Als nichtepitheliale Zellen sind neutrophile Granulozyten in unterschiedlicher Menge, primär in der frühen Pseudogravidität zu finden. Erythrozyten gehören nicht zum vaginalzytologischen Befundspektrum von Katzen, da die dem Hund eigene uterine Diapedesisblutung im Östrus fehlt.

Außerhalb der Follikelphase (Proöstrus/Östrus) gestattet die vaginalzytologische Untersuchung bei der Katze in vielen Fällen keine eindeutige Differenzierung des Ovarstatus. Doch stellt sie im Hinblick auf die Rolligkeitsdiagnostik bzw. den Nachweis Östrogen sezernierenden Ovargewebes die Methode der Wahl dar. Hier kommt ihr insofern besondere Bedeutung zu, als bei dieser Spezies äußere Symptome wie Ödematisierung der Vulva und Sekretabgang fehlen. Bei einzeln gehaltenen Katzen sind auch die typischen Verhaltensweisen häufig nicht zu erkennen.

Probengewinnung und -präparation Zur Entnahme von Vaginalsekretproben kann die Katze vom Besitzer stehend gehalten oder vorsichtig auf die Seite gelegt und an beiden Hinterbeinen fixiert werden. Ein dünner, mit steriler, isotoner Kochsalzlösung angefeuchteter steriler Wattetupfer (Bakteriette, Trocken-Mini, EM-TE Vertrieb) wird ca. 1,5 cm in die Scheide eingeführt und vorsichtig gedreht. Das gewonnene Zellmaterial wird auf einem sauberen, trockenen, fettfreien Objektträger ausgerollt und entsprechend der beim Hund beschriebenen Vorgehensweise fixiert und gefärbt (► Kap. 1.3.2).

Literatur



Literatur zu diesem Kapitel finden Sie hier:
www.schattauer.de/2249.html

2.3.3 Sonografie und Röntgen

Anne-Rose Günzel-Apel

Sonografie

Die sonografische Untersuchung des Genitaltrakts (Uterus, Ovarien) der ingraviden Katze stellt ein weiterführendes diagnostisches Verfahren dar. Aufgrund der geringen Organgröße sind nur bei Verwendung hochauflösender Schallköpfe (> 10 MHz, Linear-, Konvex- oder Sektorsonden) diagnostisch verwertbare Befunde zu erwarten. Wenn möglich, sollte die Bauchregion der Katze am Nabel beginnend nach caudal sowie beidseits im Flankenbereich zwischen Rippenbogen und Kniefalte ventral der Lendenmuskulatur geschoren werden. Als Kontaktmittel wird angewärmtes handelsübliches Ultraschallgel verwendet. Die Notwendigkeit einer Sedation muss vom Temperament und der Handhabbarkeit der Tiere abhängig gemacht werden. Die Untersuchung kann am stehenden (► Abb. 2-7, a) oder in Seitenlage verbrachten Tier erfolgen.

Der *Uterus* wird zunächst caudal in der dorsalen Harnblasenregion aufgesucht und in cranialer Richtung verfolgt. Zum Auffinden der *Ovarien* wird entsprechend der bei der Hündin beschriebenen Vorgehensweise verfahren. Dabei wird der Fokus auf Nahbereich eingestellt. Als Grundposition wird der Schallkopf parallel zur Körperachse des Tieres angelegt und danach die jeweils ipsilaterale Niere in der Dorsalebene aufgesucht. Die Sonde wird dann soweit nach caudal versetzt, dass auf der linken Seite des Monitors der caudale Nierenpol noch erkennbar ist. Durch langsames Schwenken des Schallkopfs um die Längsachse der Schallfläche wird dieser Bereich von dorsal nach ventral in fächerförmigen Schnittebenen abgesucht.

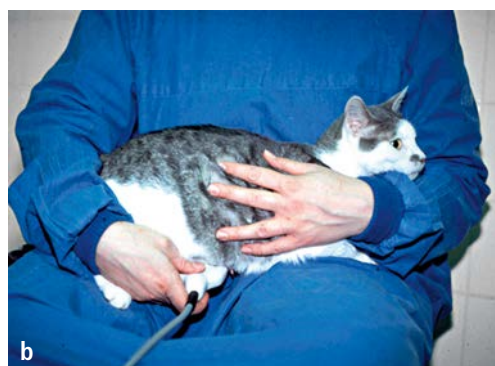
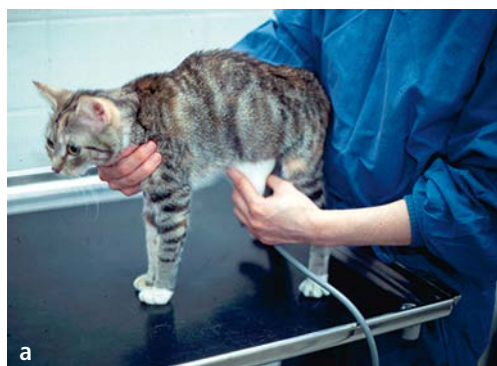
Abb. 2-7 Fixation der Katze zur sonografischen Untersuchung von Uterus und Ovarien, **a** stehend, **b** auf dem Schoß der untersuchenden Person.

Dabei kann – abweichend von der beschriebenen Positionierung der Katze – versucht werden, zur Untersuchung des *rechten Ovars* die Vorderbeine der Katze auf den linken Oberschenkel der untersuchenden Person zu legen, sodass bei nach links gerichtetem Kopf der Vorderkörper etwas erhöht ist (► Abb. 2-7, b). Mit der rechten Hand wird dann der Schallkopf entlang der rechten Flanke geführt. Für die Untersuchung des *linken Ovars* wird spiegelbildlich verfahren. Im typischen Fall ist das Ovar in einem spitzen Winkel zwischen dem konvexen laterocaudalen Rand der Niere und der angrenzenden Haut-Muskel-Schicht zu finden.

Häufig sind das craniale Keimdrüsenband als dünner, heller vom Eierstock in Richtung Niere ziehender Streifen und die Uterushornspitze differenzierbar (► Abb. 2-8, Abb. 2-9, Abb. 2-11).

Das Ovar stellt sich als relativ echoarme, ovoide Struktur mit einer dünnen, reflexreichen Außenmembran dar. Das Erscheinungsbild variiert in Abhängigkeit vom Funktionsstatus. Die Befunderhebung an den Ovarien umfasst die Darstellbarkeit und Abgrenzung zur Umgebung, die Ausmaße (Länge und Breite) und Oberflächenstruktur sowie die Darstellbarkeit, Anzahl und Durchmesser der Funktionskörper.

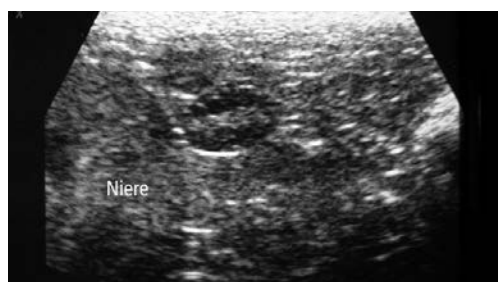


Abb. 2-8 Ovar in der frühen Follikelphase caudal der Niere. Ovargröße 8,5 x 5,6 mm.

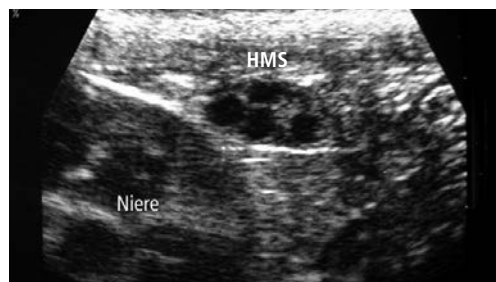


Abb. 2-9 Ovar in der fortgeschrittenen Follikelphase. Typische Lokalisation im spitzen Winkel zwischen kaudalem Nierenpol und Hautmuskelschicht (HMS). Ovargröße 10,0 x 6,5 mm.