

# Manuelle Therapie

Bewegen und Spüren lernen

Bearbeitet von  
Jochen Schomacher

6. aktualisierte Auflage. 2017. Buch. 384 S. Softcover  
ISBN 978 3 13 240838 8  
Format (B x L): 19,5 x 27 cm

[Weitere Fachgebiete > Medizin > Physiotherapie, Physikalische Therapie](#)

Zu [Inhalts-](#) und [Sachverzeichnis](#)

schnell und portofrei erhältlich bei

  
DIE FACHBUCHHANDLUNG

Die Online-Fachbuchhandlung beek-shop.de ist spezialisiert auf Fachbücher, insbesondere Recht, Steuern und Wirtschaft. Im Sortiment finden Sie alle Medien (Bücher, Zeitschriften, CDs, eBooks, etc.) aller Verlage. Ergänzt wird das Programm durch Services wie Neuerscheinungsdienst oder Zusammenstellungen von Büchern zu Sonderpreisen. Der Shop führt mehr als 8 Millionen Produkte.

## 14.3 Mittelfußgelenke

(Articulationes intermetatarsales et tarsometatarsales)

### 14.3.1 Anatomie

- Gelenktyp:
  - Articulatio intermetatarsalis distalis: Syndesmosis  
Gelenkflächen: keine echten Gelenkflächen vorhanden
  - Articulatio intermetatarsalis proximalis II–V: Amphiarthrose  
Gelenkflächen: unregelmäßig kleine Kurvatur, in der MT als konkav betrachtet
  - Articulationes tarsometatarsales I–V: Amphiarthrose  
Distale Gelenkfläche: unregelmäßig kleine Kurvatur, in der MT als konkav betrachtet
- Ruhestellung
  - nicht beschrieben
- Verriegelte Stellung
  - nicht beschrieben
- Kapsuläres Zeichen
  - nicht beschrieben bis auf Articulationes tarsometatarsales, für die eine Einschränkung gleichmäßig in alle Richtungen erfolgt.
- Häufige Bewegungsstörung:
  - Hypermobilität mit Abflachung des Fußgewölbes

#### Methode

Bewegungen finden immer in allen drei Gelenken gleichzeitig statt. Generelle Bewegungen des Vorfußes gegenüber dem Rückfuß werden als Pro- und Supination bezeichnet, wobei sich der Fußaußen- bzw. Fußinnenrand hebt. Sie finden in den Tarsal- und Metatarsalgelenken statt und können passiv durchgeführt werden, z. B. beim Gehen auf unebenem Boden. Beim aktiven Bewegen findet die Pronation im Vor- und Mittelfuß zusammen mit der Eversion im unteren Sprunggelenk und die Supination mit der Inversion statt. Dieser klinische Sprachgebrauch unterscheidet sich vom anatomischen Schrifttum, in dem mit Pro- und Supination auch die Bewegungen im unteren Sprunggelenk bezeichnet werden (Rauber u. Kopsch 1987). Die Mittelfußgelenke bilden zusammen mit den Tarsalgelenken und dem unteren Sprunggelenk das Fußgewölbe. Dieses muss vor allem stabil sein. Dehnende Mobilisationen des Mittelfußes in Stufe III zur Vergrößerung des Bewegungsausmaßes sind folglich kaum indiziert.

#### Merke

Die Behandlungsebenen stehen jeweils ungefähr senkrecht zum Fußrücken.

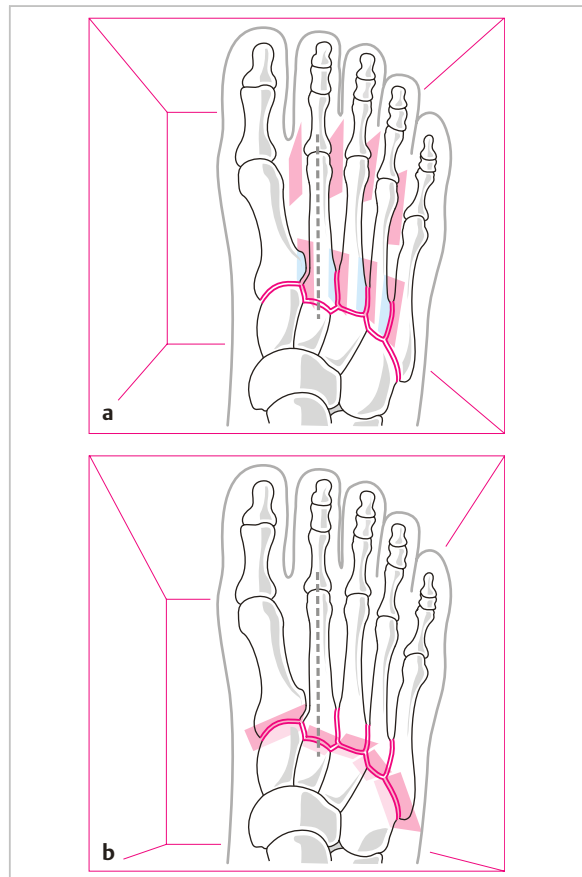


Abb. 14.29 Mittelfuß: Intermetatarsale und tarsometatarsale Gelenke mit den Behandlungsebenen.

## 14.3.2 Rotatorische Bewegungsuntersuchung

### Aktive Bewegungen im Seitenvergleich

Die aktive Betonung und Abflachung der Fußwölbung ist für viele Menschen eine so ungewohnte Bewegung, dass selten ein deutliches Ausmaß sichtbar wird (daher keine Abbildungen). Der Therapeut fordert den Patienten dazu auf und vergleicht die gegebenenfalls entstehenden Bewegungen. Wenn keine aktive Bewegung möglich ist, wird gleich die passive Bewegung durchgeführt.

### Spezifische aktive und passive Bewegungsprüfung (Quantität und Qualität)

#### a) Betonung der Fußwölbung:

- Der Therapeut fordert den Patienten auf, aktiv die Fußwölbung zu verstärken.
- Dann unterstützt der Therapeut mit den beiden Mittelfingern das 2. Os metatarsale von plantar und drückt mit den Daumen jeweils das 1. und 5. Os metatarsale von dorsal nach plantar und prüft so, ob die Bewegung passiv weiter geht.
- Zuletzt bewegt der Therapeut auf dieselbe Art die Fußwölbung passiv aus der Nullstellung heraus durch die gesamte Bewegungsbahn und testet das Endgefühl.

Physiologisches Endgefühl: fest-elastisch.

#### b) Abflachung der Fußwölbung:

- Der Therapeut fordert den Patienten auf, aktiv die Fußwölbung abzuflachen.
- Dann unterstützt der Therapeut mit den beiden Daumen das 2. Os metatarsale von dorsal und drückt mit den Mittelfingern jeweils das 1. und 5. Os metatarsale von plantar nach dorsal und prüft so, ob die Bewegung passiv weiter geht.
- Zuletzt bewegt der Therapeut auf dieselbe Art die Fußwölbung passiv aus der Nullstellung heraus durch die gesamte Bewegungsbahn und testet das Endgefühl.

Physiologisches Endgefühl: fest-elastisch.

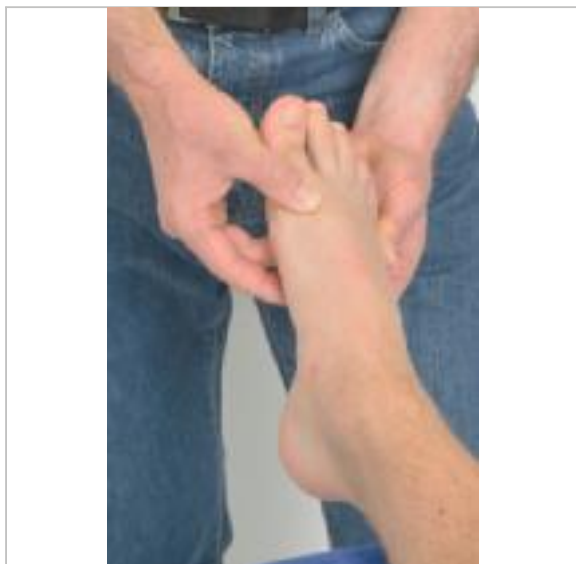


Abb. 14.30 Mittelfuß: Passives Betonen der Fußwölbung.

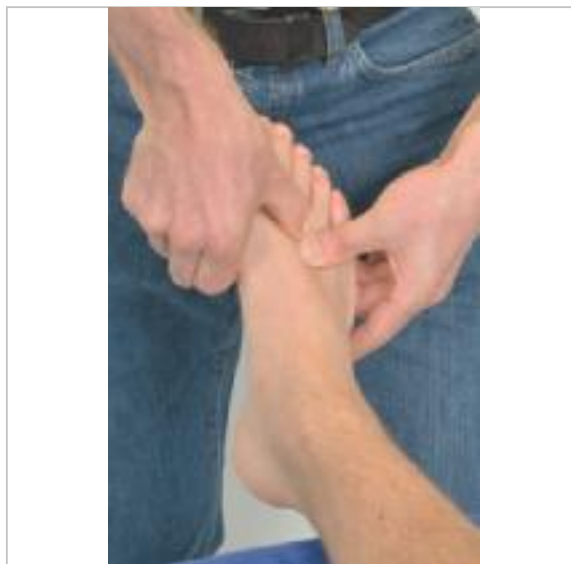

Abb. 14.31 Mittelfuß: Passives Abflachen der Fußwölbung.

c) **Einzelnes Bewegen** der Intermetatarsalgelenke:

Der Therapeut befindet sich im Kavalerstand am Fußende, fixiert mit der fibularen Hand das Os metatarsale II und bewegt mit der tibialen Hand das Os metatarsale I passiv nach plantar und dorsal und testet jeweils das Endgefühl.

Dann fixiert die tibiale Hand das Os metatarsale II, das die stabile Fußlängsachse bildet, und die fibulare bewegt das Os metatarsale III nach plantar und dorsal. Ebenso werden die Ossa metatarsalia IV gegen III und V gegen IV bewegt.

Bei einer Handfassung distal am Caput metatarsale wird insbesondere die syndesmatische Verbindung getestet. Eine proximale Handfassung an den Basen der Metatarsalknochen bewirkt ein translatorisches Gleiten in den proximalen Intermetatarsalgelenken. Aus Gründen des praktischen Untersuchungsablaufes wird dieser Test hier mitgemacht.

Bei all diesen Bewegungen finden Mitbewegungen in Richtung Flexion bzw. Extension in den Tarsometatarsalgelenken statt.

Physiologisches Endgefühl: fest-elastisch

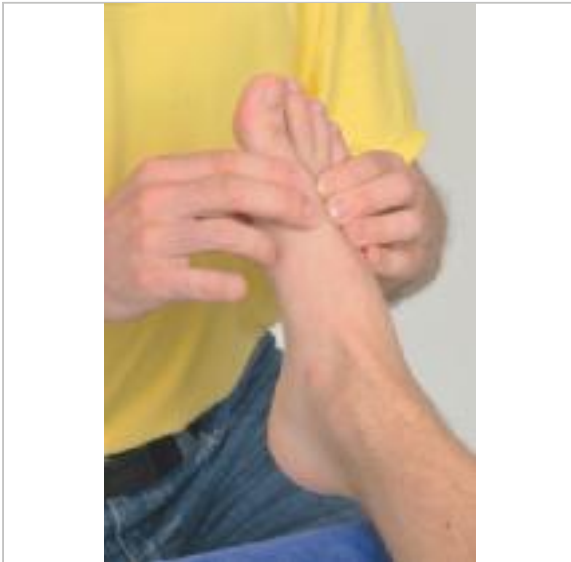

Abb. 14.32 Mittelfuß: Passive Bewegung des ersten Metatarsale gegen das zweite im distalen intermetatarsalen Gelenk.

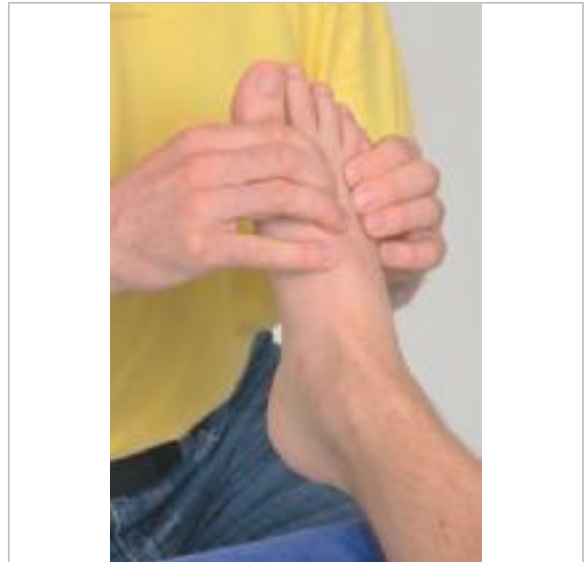

Abb. 14.33 Mittelfuß: Passive Bewegung des dritten Metatarsale gegen das zweite (und analog des vierten gegen das dritte und des fünften gegen das vierte) im distalen intermetatarsalen Gelenk.

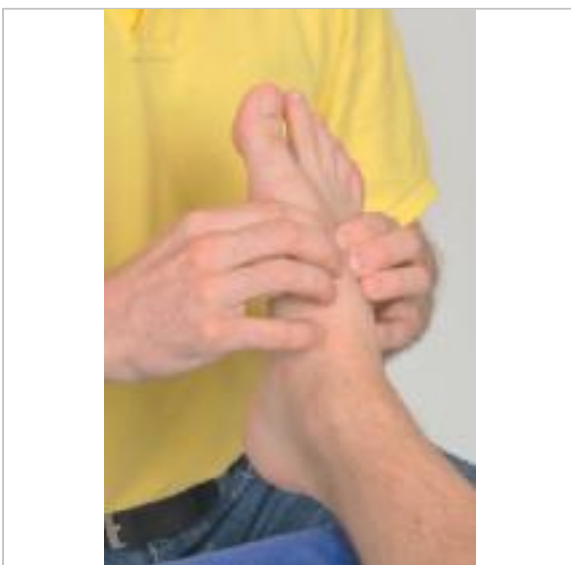


Abb. 14.34 Mittelfuß: Passive Bewegung der Basis des ersten Metatarsale gegen die Basis des zweiten im proximalen intermetatarsalen Gelenk.

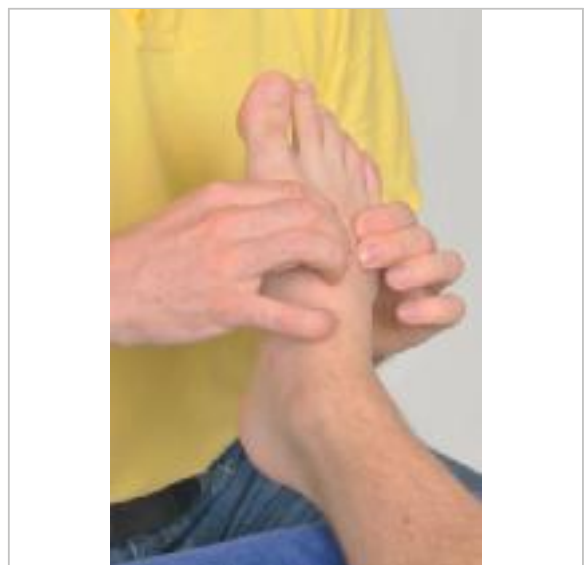


Abb. 14.35 Mittelfuß: Passive Bewegung der Basis des dritten Metatarsale gegen die Basis des zweiten (und analog der Basis des vierten gegen die des dritten und des fünften gegen die des vierten) im proximalen intermetatarsalen Gelenk.



d) **Flexion und Extension** in den Tarsometatarsalgelenken:

Der Therapeut fixiert ein Os tarsale (Os cuneiforme I, II oder III bzw. Os cuboideum), bewegt das entsprechende Os metatarsale passiv nach plantar in Flexion und nach dorsal in Extension und testet jeweils das Endgefühl. Dabei findet als Mitbewegung ein Gleiten in den Intermetatarsalgelenken statt.

Physiologisches Endgefühl: fest-elastisch

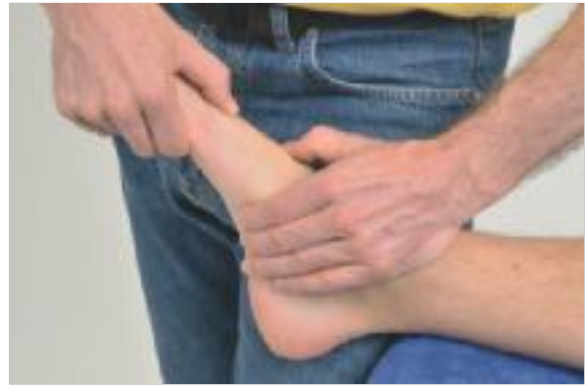

Abb. 14.36 Mittelfuß: Passive Flexion und Extension im tarsometatarsalen Gelenk 1 (und analog im zweiten bis fünften).

### 14.3.3 Translatorische Bewegungsuntersuchung

a) **Traktion** im Tarsometatarsalgelenk:

Der Therapeut fixiert mit Daumen und Zeigefinger der proximalen Hand den entsprechenden Tarsalknochen (Os cuneiforme I, II oder III bzw. Os cuboideum) und fasst mit Daumen und Zeigefinger der distalen Hand um das Caput des entsprechenden Os metatarsale, das er rechtwinklig von der Behandlungsebene wegzieht. Der dorsal gelegene Daumen kann die Bewegung im Gelenkspalt tasten.

Physiologisches Endgefühl: fest-elastisch

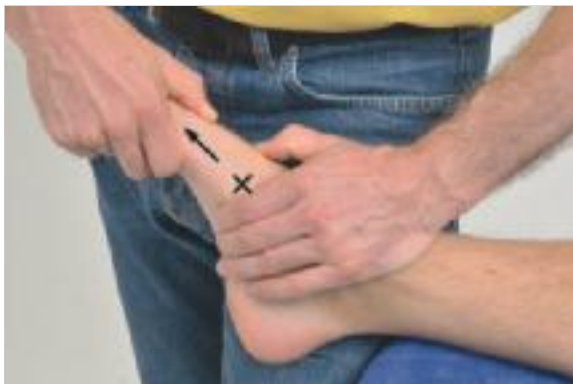

Abb. 14.37 Mittelfuß: Traktion im tarsometatarsalen Gelenk 1 (und analog im zweiten bis fünften).

b) **Kompression** im Tarsometatarsalgelenk:

Der Therapeut fixiert mit Daumen und Zeigefinger der proximalen Hand den entsprechenden Tarsalknochen (Os cuneiforme I, II oder III bzw. Os cuboideum) und fasst mit Daumen und Zeigefinger der distalen Hand um das entsprechende Os metatarsale, das er rechtwinklig zur Behandlungsebene hindrückt.

Physiologisches Endgefühl: hart

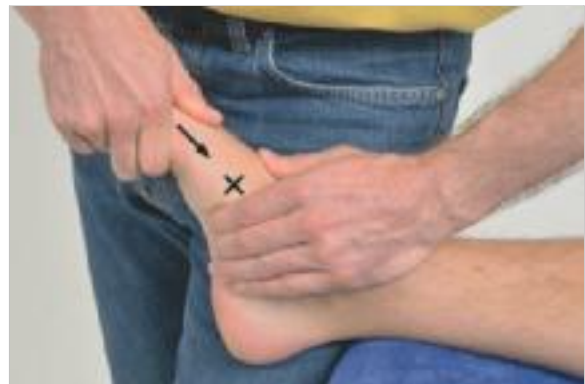

Abb. 14.38 Mittelfuß: Kompression im tarsometatarsalen Gelenk 1 (und analog des zweiten bis fünften).

c) **Kompression** der Intermetatarsalgelenke:

Der Therapeut umfasst mit beiden Händen von tibial und fibular den Mittelfuß und drückt die Metatarsalknochen I–V rechtwinklig zur Behandlungsebene zusammen. Der Kompressionsschub kann betont distal bzw. proximal ausgeübt werden. Bei Schmerzprovokation kann eine Kompression zwischen den einzelnen Metatarsalknochen zur genaueren Lokalisation durchgeführt werden.

Zum translatorischen Gleiten in den proximalen Intermetatarsalgelenken siehe das oben beschriebene einzelne Bewegen in diesen Gelenken. Traktion ist nicht möglich.

Physiologisches Endgefühl: hart

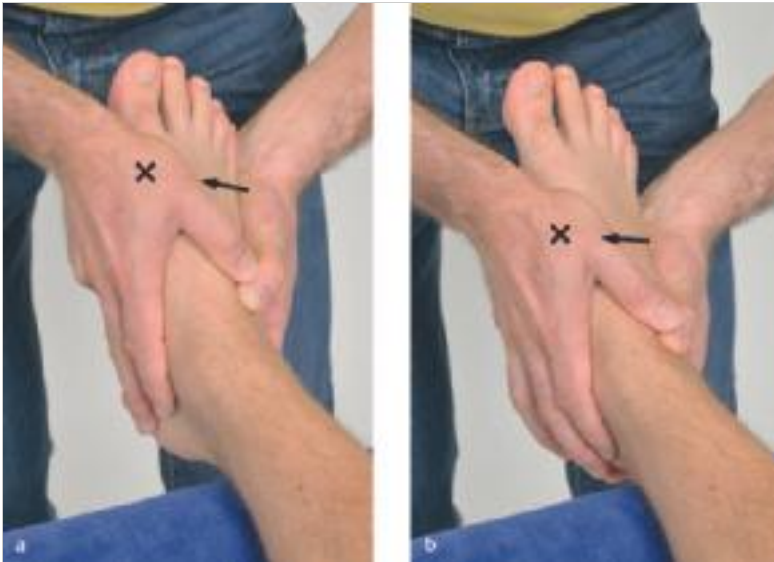

Abb. 14.39

- a Mittelfuß: Kompression in den distalen intermetatarsalen Gelenken.
- b Mittelfuß: Kompression in den proximalen intermetatarsalen Gelenken.

### 14.3.4 Behandlung bei kapsuloligamentärer Hypomobilität

#### Mobilisation des Tarsometatarsalgelenks

Der Fuß des Patienten steht auf dem Kopfteil und ist auf den Keil gestützt. Das zu fixierende Os tarsale (Os cuneiforme I) liegt an der Kante des Keils, so dass der tarsometatarsale Gelenkspalt über die Kante hinausragt. Die fest zusammengerollte Socke des Patienten füllt den Hohlraum zwischen Mittelfuß und Keil stützend aus. Die Hand des Therapeuten fixiert mit dem Thenar das Os cuneiforme I gegen den Keil und die Socke. Die distale Hand des Therapeuten fasst mit Daumen und Zeigefinger um das Caput des Os metatarsale I und zieht es rechtwinklig von der Behandlungsebene weg.

#### Methode

Die schmerzlindernde Traktion kann auch mit der Testfassung ausgeführt werden.



Abb. 14.40 Mittelfuß: Mobilisierende Traktion im tarsometatarsalen Gelenk 1 (und analog im zweiten bis fünften).

## Mobilisation der Intermetatarsalgelenke

Der Fuß des Patienten steht auf dem Kopfteil und ist auf den Keil gestützt. Das zu fixierende Os metatarsale (z. B. II) liegt am Rand des Keils, so dass das zu bewegende Os metatarsale (im Beispiel I) über den Rand hinausragt. Die fibulare Hand des Therapeuten fixiert mit dem Thenar das Os metatarsale II gegen den Keil. Die tibiale Hand des Therapeuten fasst um das Os metatarsale I und mobilisiert es mit dem Druck des Thenars nach plantar.

### Methode

Zur Mobilisation nach dorsal wird der Fußrücken in Bauchlage auf dem Keil fixiert und das entsprechende Os metatarsale mit der gleichen Technik nach dorsal mobilisiert. Für das proximale Gelenk liegen beide Thenare auf Höhe der Basis ossis metatarsalia, für die distale Verbindung auf Höhe der Caput. Im Zweifelsfalle immer zuerst das proximale Gelenk mobilisieren!

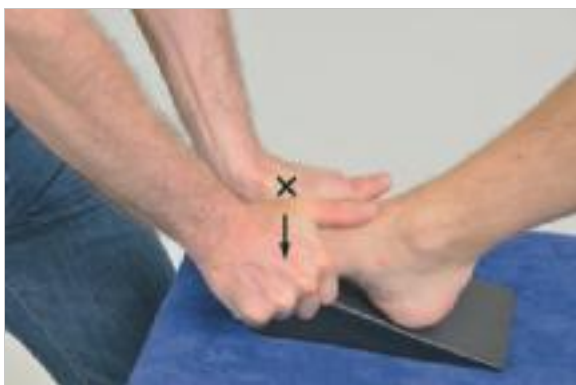

Abb. 14.41 Mittelfuß: Mobilisation des ersten Metatarsale gegen das zweite nach plantar im proximalen intermetatarsalen Gelenk.

### Methode

Zur Schmerzlinderung kann ein spezifisches Bewegungen innerhalb der Schloffheit der Gelenkkapsel auch mit der Testfassung durchgeführt werden.

In den intertarsalen Gelenken können die einzelnen Knochen translatorisch gegeneinander bewegt werden. Für die entsprechenden Techniken siehe (S.109) im Zusammenhang mit dem oberen Sprunggelenk.

### Methode

Das Fußgewölbe muss primär stabil sein und folglich auch alle am Fußgewölbe beteiligten Gelenke. Ihre Mobilisation in Stufe III ist daher selten indiziert.

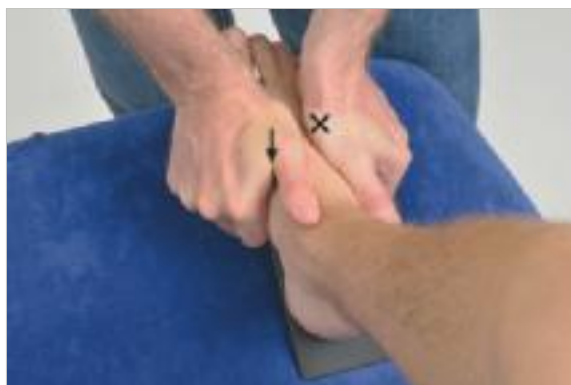

Abb. 14.42 Mittelfuß: Mobilisation des ersten Metatarsale gegen das zweite nach plantar im proximalen intermetatarsalen Gelenk (und analog des dritten gegen das zweite, des vierten gegen das dritte und des fünften gegen das vierte).

Tab. 14.5 Dokumentationshilfe: Übungsschema

Mittelfußgelenke						
Symptome						
Symptomverändernde Richtung						
Kontraindikationen?	Nervensystem: Sonstiges:					
Symptomveränderndes Gelenk						
Allgemeine Beurteilung der Nachbargelenke						
Aktive Bewegungen im Seitenvergleich						
Rotatorische spezifische Bewegungstests	Aktiv	Passiv weiter?	Passiv	Endgefühl	Symptome bzw. Schmerz	Kommentar
• Betonung der Fußwölbung						
• Abflachung der Fußwölbung						
• Spezifische Bewegungen der Intermetatarsalgelenke						
• Flexion im Tarsometatarsalgelenk						
• Extension im Tarsometatarsalgelenk						
Translatorische Bewegungstests	Quantität	Qualität		Endgefühl	Symptome bzw. Schmerz	Kommentar
• Traktion im Tarsometatarsalgelenk						
• Kompression im Tarsometatarsalgelenk						
• Kompression der Intermetatarsalgelenke						
Zusammenfassung Formulierungshilfe:	Text:					
• Symptome						
• Richtung						
• Kontraindikationen						
• Bereich (Gelenk)						
• Hypo-, hyper- oder physiologisch mobil						
• Struktur: Muskel oder Gelenk o. a.						
Probebehandlung						
Physiotherapeutische Diagnose						
Behandlungsplan mit Behandlungsziel und Prognose						
Behandlungsverlauf						
Abschlussuntersuchung						



Tab. 14.6 Dokumentationshilfe: Übungsbeispiel						
<b>Mittelfußgelenke</b> (Gehschmerz nach 4-wöchiger Gipsimmobilisation wegen Fraktur des rechten Os metatarsale II)						
Symptome	Schmerzen beim Gehen im rechten Mittelfuß					
Symptomverändernde Richtung	Abflachung des Fußgewölbes					
Kontraindikationen?	Nervensystem: o. B. Sonstiges: o. B.					
Symptomveränderndes Gelenk	Tarsometatarsalgelenk 1 rechts					
Allgemeine Beurteilung der Nachbargelenke	Der gesamte rechte Fuß erscheint „steif“ und weniger beweglich als der linke					
Aktive Bewegungen im Seitenvergleich	Die Fußgewölbe am linken Fuß sind passiv beweglicher als am rechten, aktive Bewegungen der Fußgewölbe sind beidseits nicht möglich					
Rotatorische spezifische Bewegungstests	Aktiv	Passiv weiter?	Passiv	Endgefühl	Symptome bzw. Schmerz	Kommentar
• Betonung der Fußwölbung	kaum	viel	erhöhter Bewegungswiderstand	fest und wenig elastisch		
• Abflachung der Fußwölbung	kaum	viel	erhöhter Bewegungswiderstand	fest und wenig elastisch	etwas schmerzhaft	
• Spezifische Bewegungen der Intermetatarsalgelenke	kaum	viel	gering erhöhter Bewegungswiderstand	etwas fester als physiologisch		
• Flexion im Tarsometatarsalgelenk 1	gering	viel	erhöhter Bewegungswiderstand	fest und wenig elastisch		
• Extension im Tarsometatarsalgelenk 1	gering	viel, endgradig beklagter Schmerz	erhöhter Bewegungswiderstand	fest bis lax und wenig elastisch	endgradig beklagter Schmerz	
Translatorische Bewegungstests	Quantität	Qualität		Endgefühl	Symptome bzw. Schmerz	Kommentar
• Traktion im Tarsometatarsalgelenk 1	Hyper 4	eher lax		fest bis lax und wenig elastisch	endgradig etwas beklagter Schmerz	
• Kompression im Tarsometatarsalgelenk 1	o. B.	o. B.		hart	o. B.	
• Kompression der Intermetatarsalgelenke	o. B.	o. B.		hart	o. B.	
Zusammenfassung Formulierungshilfe:	Text: <ul style="list-style-type: none"> <li>• Gehschmerz im rechten Mittelfuß</li> <li>• bei Abflachung der Fußwölbung und Extension in den Tarsometatarsalgelenken</li> <li>• Es bestehen heute keine Kontraindikationen für größere Bewegungen.</li> <li>• Die Symptome korrelieren mit dem Tarsometatarsalgelenk,</li> <li>• das hypermobil ist</li> <li>• aufgrund einer leicht schmerzhaften Laxität</li> <li>• des Kapselbandapparates.</li> <li>• Dass der rechte Fuß allgemein als „steif“ erscheint und vom Patienten so empfunden wird, mag mit dem Schmerz zusammenhängen und ist nicht ungewöhnlich bei hypermobilen Gelenkkomplexen wie z. B. der lumbalen oder zervikalen Wirbelsäule.</li> </ul>					
Probebehandlung	<ul style="list-style-type: none"> <li>• Ca. 5-minütige schmerzlindernde Traktion intermittierend innerhalb Stufe I–II, wonach der Patient eine Linderung der Schmerzen beim Gehen angibt.</li> <li>• Anschließend eine passive Stabilisation des Fußgewölbes mit einer improvisierten Schuheinlage mit einer Erhöhung unter dem Sustentaculum tali des Calcaneus, woraufhin die Schmerzen beim Gehen weniger sind</li> </ul>					
Physiotherapeutische Diagnose	s. oben					
Behandlungsplan mit Behandlungsziel und Prognose	<ul style="list-style-type: none"> <li>• Weiterhin schmerzlindernde Traktion, passives Stützen des Fußgewölbes und aktive Übungen, um die passive Stabilisation durch eine aktive zu ergänzen bzw. progressiv zu ersetzen.</li> <li>• Behandlungsziel: schmerzfremde physiologische Beweglichkeit und Stabilität (Für die ergänzenden Untersuchungs- und Behandlungstechniken siehe weiterführender Unterricht.)</li> </ul>					
Behandlungsverlauf						
Abschlussuntersuchung						

## 14.4 Unteres Sprunggelenk

(Articulatio subtalaris und Articulatio talocalcaneonavicularis)

### 14.4.1 Anatomie

- Gelenktyp:
  - Articulatio subtalaris: Ginglymus  
Distale Gelenkfläche: konvex
  - Articulatio talocalcaneonavicularis: sphäroides Gelenk  
Distale Gelenkfläche: konkav
- Ruhestellung:
  - Mittelstellung zwischen Eversion und Inversion
- Verriegelte Stellung:
  - maximale Inversion
- Kapsuläres Zeichen:
  - nicht beschrieben
- Häufige Bewegungsstörung:
  - Hypermobilität mit Pes valgus (seltener varus) und Abflachung des Fußgewölbes

#### Merke

In der Praxis bezieht man sich auf eine Behandlungsebene, die zwischen den Ebenen der hinteren und vorderen Gelenkkammer als gemeinsame Behandlungsebene liegt.

#### Methode

Das untere Sprunggelenk muss als Teil des Fußgewölbes im Stand aktiv und ggf. auch passiv stabilisiert werden. Gelingt dies nicht ausreichend, entsteht ein Pes valgus bzw. Pes varus.

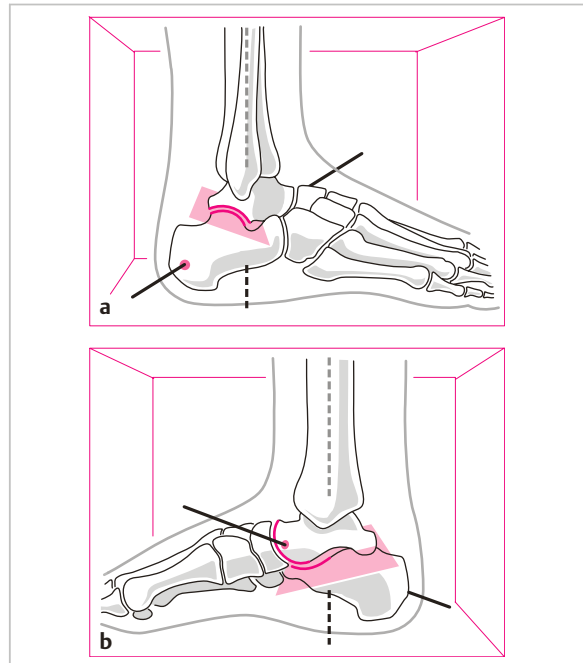


Abb. 14.43

- a Unteres Sprunggelenk (USG) mit der Rotationsachse und der Behandlungsebene von lateral betrachtet.
- b Unteres Sprunggelenk (USG) mit der Rotationsachse und der Behandlungsebene von medial betrachtet.