

Erfahrungsschatz Notfallmedizin

100 spannende Fälle zu Risiken und Komplikationen

Bearbeitet von

Herausgegeben von: Christian Friedrich Weber, Patrick Meybohm, Hartwig Marung, Richard Schalk,
Sebastian Stehr, Jan-Thorsten Gräsner, Wolfgang Heinrichs, und Ralf Michael Muellenbach

1. Auflage 2018. Buch inkl. Online-Nutzung. 268 S. Inkl. Online-Version in der eRef. Softcover

ISBN 978 3 13 241543 0

Format (B x L): 17 x 24 cm

[Weitere Fachgebiete > Medizin > Sonstige Medizinische Fachgebiete > Notfallmedizin
& Unfallmedizin \(und Notdienste\)](#)

Zu [Inhalts-](#) und [Sachverzeichnis](#)

schnell und portofrei erhältlich bei

The logo for beck-shop.de features the text 'beck-shop.de' in a bold, red, sans-serif font. Above the 'i' in 'shop' are three red dots of increasing size. Below the main text, the words 'DIE FACHBUCHHANDLUNG' are written in a smaller, red, all-caps, sans-serif font.

beck-shop.de
DIE FACHBUCHHANDLUNG

Die Online-Fachbuchhandlung beck-shop.de ist spezialisiert auf Fachbücher, insbesondere Recht, Steuern und Wirtschaft. Im Sortiment finden Sie alle Medien (Bücher, Zeitschriften, CDs, eBooks, etc.) aller Verlage. Ergänzt wird das Programm durch Services wie Neuerscheinungsdienst oder Zusammenstellungen von Büchern zu Sonderpreisen. Der Shop führt mehr als 8 Millionen Produkte.

46 Zweiter Treffer

Christian F. Weber

46.1 Einsatzmeldung

„Schussverletzung“

46.2 Klinischer Fall

Mit dem Stichwort „Schussverletzung“ werden die Mannschaften eines Rettungswagens (RTW) und eines Notarzteinsetzungsfahrzeugs (NEF) alarmiert. Der Einsatzort liegt ca. 15 km von der gemeinsamen Wache der Einsatzfahrzeuge entfernt auf einem Feldweg zwischen zwei Getreidefeldern. Schon an der Abbiegung des Feldweges von einer Landstraße stehen Einweiser und zeigen aufgeregt die Richtung zum Einsatzort an. Den Einsatzkräften fällt auf, dass die einweisenden Personen grün bzw. braun gekleidet sind und zum Teil Jagdwaffen tragen. Der Verdacht auf das Vorliegen einer akzidentellen Schussverletzung im Rahmen der Jagdausübung erhärtet sich bei Eintreffen am Einsatzort, denn die auf dem Feldweg liegende Patientin trägt hell reflektierende orange Warnkleidung und war offensichtlich im Rahmen der vorangegangenen Jagd als Treiberin eingesetzt worden.

Die Patientin ist wach, orientiert sowie scheinbar hämodynamisch und respiratorisch stabil. Während das RTW-Team erste hämodynamische Parameter erfasst (Herzfrequenz (HF) 92/min, Blutdruck (RR) 110/70 mmHg, Atemfrequenz 15/min, periphere Sauerstoffsättigung (SpO₂) 96 %) berichtet die Patientin, dass Sie in ihrer Rolle als Treiberin hinter einer Rotte Wildschweine durch das Getreidefeld gelaufen sei und dabei angeschossen wurde. Sie habe zwei laute Schüsse gehört und im gleichen Moment starke Schmerzen im Bauchraum gespürt. Die Patientin wird per Tragetuch auf die Rettungstrage gelegt und anschließend in den RTW verbracht. Dort erfolgen die Anlage von 2 periphervenösen Zugängen und die Gabe von 500 ml kristalloider Infusionslösung.

Nach Entkleiden der Patientin werden im Bereich des linken unteren abdominellen Quadranten und am Rücken links unterhalb der Nierenregion zwei relativ stark blutende Wunden erkannt. Mit der Verdachtsdiagnose „abdominelles Trauma bei Durchschuss“ wird der Schockraum des nächstgelegenen Maximalversorgers angefahren. Während der ca. 30-minütigen Anfahrt zeigt sich

das Bild eines progredienten – am ehesten durch intraabdominelle Blutung bedingten – Volumemangelschocks. Bei Eintreffen im Schockraum (Blutgasanalyse: Hb 5,2 g/dL, RR 75/40 mmHg, HF 122/min, Laktat 92 mg/dL) wird die Patientin tracheal intubiert und erhält nach Anlage eines großlumigen zentralen Zugangs eine Transfusion von 6 Erythrozytenkonzentraten sowie 1 g Tranexamsäure und 4 g Fibrinogen. Die CT-Diagnostik zeigt folgenden Befund (► Abb. 46.1).

Die Patientin wird per Notfallindikation in den OP verbracht, wo nach einer Längslaparotomie und unter Fortführung der Transfusion von Fremdblut zwei Projektile und > 10 Projektilsplitter entfernt werden. Die hypotherme Patientin wird postoperativ auf eine chirurgische Intensivstation verbracht, wo Sie noch am selben Tag extubiert wird. Ein problemloser postoperativer Verlauf erlaubt die Entlassung ca. 1 Woche später nach Hause.

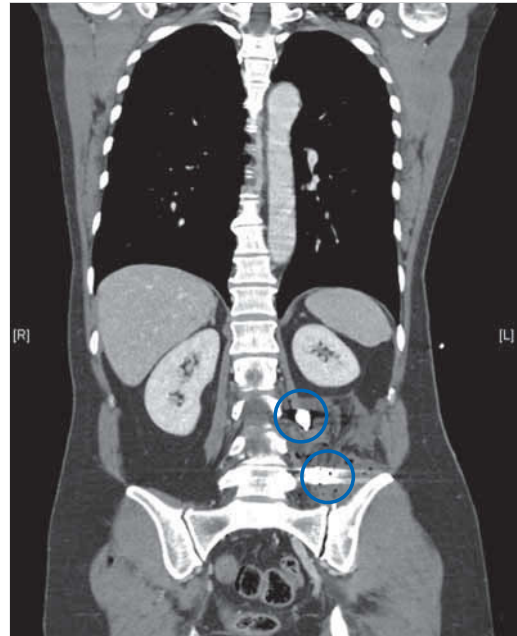


Abb. 46.1 Die CT-Diagnostik im Schockraum zeigt zwei teilweise gesplitterte Projektile im linken Unterbauch. Begleitender Weichteilschaden mit großem Hämatom.

46.3 Konsequenzen für die Patientin

Das Besondere an diesem Fall ist, dass die Patientin offensichtlich gleichzeitig von zwei versetzt stehenden Schützen beschossen wurde. Beide Schüsse trafen das Abdomen und verfehlten jeweils die Aorta nur knapp. Die Fehlinterpretation der beiden Wunden (Verdacht auf Durchschuss) hatte keine negativen Konsequenzen für die Patientin, weil sich die Therapie nicht von der unterschieden hat, die man in Kenntnis der beiden Einschüsse genauso durchgeführt hätte.

46.4 Interpretation aus Sicht des Notfallmediziners

Doppeltes Glück für die Patientin, denn schon eine Schussverletzung mit jagdlicher Munition kann tödlich verlaufen. Anders als bei den von Sicherheitsbehörden üblicherweise verwendeten Vollmantelgeschossen splittert die jagdliche Munition nach Auftreffen in viele Einzelteile auf, um im beschossenen Tier den größtmöglichen Schaden anzurichten. Dass die Patientin nach Massivtransfusion mit Blutprodukten im hämorrhagischen Schock und Notfalllaparotomie – aber ohne Verletzung von Niere, Milz oder großen Gefäßen – überhaupt überlebte, ist bemerkenswert!

Auch ein hinzugezogener Rechtsmediziner konnte im Rahmen einer Begutachtung der Schusswunden nicht klar die Ein- und potenziellen Ausschusslöcher als solche identifizieren.

46.5 Weiterführende Gedanken

Das prä- und intrahospitale Volumenmanagement war leitliniengerecht: relativ wenig kristalloide Infusionslösung in der Präklinik und zielgerichtete Therapie nach Aufnahme über den Schockraum. Die präklinische Entwicklung eines hypovolämen Schocks konnte nicht verhindert werden; ggf. hätte der Einsatz von kolloidaler Infusionslösung einen Benefit gebracht. Auf der Grundlage der CRASH-2-Studie[105] hätte eine präklinische Gabe von Tranexamsäure (TXA) erfolgen können. Man hat dafür nach dem Trauma 1–3 Stunden Zeit und durch die relativ kurze Rettungszeit war die intrahospitale Gabe von TXA noch rechtzeitig.

Bei einer abdominalen Schussverletzung kommt es nicht selten zu Verletzungen des Zwerchfells und zu einem (Spannungs-/Hämato-)Pneumothorax. Durch präklinische Ultraschalldiagnostik könnte ein relevanter Pneumothorax erkannt und mittels Thoraxdrainage behandelt werden.

Take Home Message

Treibjagden sind gefährlich – nicht nur für Rehe und Wildschweine. Jagdliche Munition unterscheidet sich von „üblicher“ Munition durch größere Schadwirkung und zwei Schusslöcher müssen nicht zwangsläufig Ein- und Ausschuss sein.

46.6 Literatur

- [105] Crash-2-trial collaborators et al. Effects of tranexamic acid on death, vascular occlusive events, and blood transfusion in trauma patients with significant haemorrhage (CRASH-2): a randomised, placebo-controlled trial. *Lancet* 2010; 376: 23–32

47 Frühes Schockzeichen übersehen

Wolfgang Heinrichs

47.1 Einsatzmeldung

„Verkehrsunfall Landstraße, im Fahrzeug eingeklemmte Person“

47.2 Klinischer Fall

Die Alarmierung erfolgt in tiefer dunkler Nacht (dichte Bewölkung, Regen) zusammen mit der zuständigen Feuerwehr. Bei Eintreffen findet sich ein Pkw im Straßengraben, der vermutlich wegen überhöhter Geschwindigkeit bei nasser Straße ins Schleudern geraten war. Der Pkw liegt auf der rechten Seite und die Fahrertür steht halb offen. Die Polizei ist noch nicht vor Ort.

Auf der Straße befindet sich ein wild gestikulierender Mann von etwa 40 Jahren, der das Rettungsdienstteam sogleich auf seine noch im Auto befindliche Partnerin aufmerksam macht. Später wurde dem Notarzt bewusst, dass der Mann einen unter Schock stehenden Eindruck machte und vielleicht sogar eine gewisse Luftnot zeigte. Da er aber herumlief und ständig die Aufmerksamkeit des Teams auf seine Partnerin lenkte, wurde dies nicht weiter beachtet.

Im Fahrzeug findet sich eine ansprechbare junge Frau, die aufgrund der Position des Fahrzeugs allerdings so nicht gerettet werden konnte. Sie ist mit den Beinen im völlig deformierten Beifahrerfußraum eingeklemmt. Es ist kaum möglich, an sie heranzukommen, weil der Zugang nur über die Fahrerseite möglich ist (das Auto liegt auf der rechten Seite im Graben) und die Retter dann kopfüber in das demolierte Auto kriechen müssten. Nach kurzer Verständigung mit dem Einsatzleiter der Feuerwehr wird der Pkw zunächst vorsichtig etwas aus dem Graben herausgezogen, anschließend erfolgen eine neue Sichtung der Patientin und die weitere Rettung. Das ganze Prozedere erweist sich als kompliziert, sodass etwa 20–30 Minuten vergehen, bis die Frau schließlich nach den allgemeinen Regeln eines polytraumatisierten Patienten gelagert, erstversorgt und in den Rettungswagen (RTW) verbracht werden konnte. Die Patientin bleibt weiterhin ansprechbar, sodass eine Therapie mit Analgetika, Flüssigkeit und gutem Zureden ausreichte, sie stabil in den Schockraum des zuständigen Krankenhauses einzuliefern.

Vor der Abfahrt an der Unfallstelle informiert einer der beiden Rettungsassistenten noch auf Nachfrage die Polizei, in welches Krankenhaus man die Patientin jetzt einliefern würde. Im Nachhinein befragt nahm das Team an, dass der Partner bei der Polizei sei und die Aufnahme der Unfallermittlung dort abließ.

Während der Fahrt ins Krankenhaus ging eine erneute Notfallmeldung von der Unfallstelle ein. Man hatte beim Aufräumen nunmehr den Fahrer des Pkw mit schwerem Schock nahe der Unfallstelle auf dem Boden sitzend gefunden. Er sei nicht mehr in der Lage, sich selbst zu helfen. Die Leitstelle entsendet ein weiteres Fahrzeug und der Notarzt wird aus dem ersten RTW mittels Notarzteinsetzfahrzeug abgeholt und erneut zur Einsatzstelle gefahren. Der Fahrer des Unfall-Pkw weist nun deutliche Schockzeichen auf. Bei der körperlichen Inspektion fällt ein einseitig abgeschwächtes Atemgeräusch auf. Der Blutdruck ist nur noch unsicher messbar. Der Thorax wird durch Nadelpunktion zunächst entlastet, was den Zustand des Patienten bereits deutlich verbessert. Es erfolgt die Intubation mit anschließender Beatmung und schließlich wird mittels Minithorakotomie eine Thoraxdrainage eingelegt. Im Krankenhaus findet sich als Ursache für den Spannungspneumothorax eine Rippenserienfraktur auf der entsprechenden Seite.

47.3 Konsequenzen für die Patienten

Beide Patienten haben den Unfall ohne bleibende Schädigungen überstanden. Beim Fahrer stellte die Polizei einen Blutalkoholgehalt von 1,2 Promille fest. Er hatte ohne Fremdeinwirkung die Kontrolle über sein Fahrzeug verloren.

47.4 Interpretation aus Sicht des Notfallmediziners

Frühzeichen eines einsetzenden Schocks können vielschichtig sein und hängen von der Art des Schocks ab. Bei der körperlichen Untersuchung könnte man z. B. die folgenden Symptome erheben:

- unklarer Bewusstseinsstatus

- Atemfrequenz (Tachypnoe/Dyspnoe kann frühes Schockzeichen sein)
- Rekapillarierungszeit (normal 2 Sekunden)
- tastbarer Radialispuls (entspricht ca. 80 mmHg systolisch)
- Blutdruck (schlechter Frühindikator für Schock!)
- Hautfarbe und Hauttemperatur

Dem Notarzt war im Nachhinein aufgefallen, dass der Patient aufgeregt hin und her gelaufen ist und etwas kurzatmig wirkte. Eine weitere Untersuchung fand initial nicht statt, da sich das Team dann der eingeklemmten Partnerin zuwandte. Wir bezeichnen diese Frühform eines Schocks auch als „ziellooses Hin-und-her-Irren am Unfallort“. Damit ist gut ausgedrückt, dass der Betroffene möglicherweise bereits eine Mikrozirkulationsstörung im Gehirn aufweist und die oft irrationalen Verhaltensweisen uns tatsächlich auf ein beginnendes Schockgeschehen hinweisen. Initial hat der Patient, nicht zuletzt aufgrund seines Alkoholkonsums, die Schmerzen der Rippenserienfraktur nicht bemerkt. So hat er sich auch nicht hilfesuchend direkt an das Team gewendet. Die Sorge um seine Partnerin war anscheinend größer als die Sorge um seine eigene Person.

Kritisch sei bemerkt, dass der Notarzt sich keine Gedanken über den Unfallmechanismus gemacht hat. Ein Auto, welches mit solcher Wucht im Graben landet und sich dabei so verformt, dass die Beifahrerin nur mühsam mit technischer Rettung befreit werden kann, weist auf einen Unfallmechanismus mit hohem Energieeintrag hin. Somit wäre es ratsam gewesen anzunehmen, dass auch der Fahrer Verletzungen erlitten haben könnte, und ihn daraufhin zu untersuchen. So hätte man die Symptomatik mit einfachem Druck auf den Thorax möglicherweise gleich erkennen können. Schlussendlich wäre dazu sogar genügend Zeit gewesen, da die Rettungsmaßnahmen der Feuerwehr zeitintensiv waren.

Take Home Message

- Frühsymptome eines einsetzenden Schocks beachten!
- Bei mehreren beteiligten Personen an einem Unfallort grundsätzlich alle medizinisch sichten. Bedarfsweise einen zweiten Notarzt nachfordern.
- Nachts die Unfallstelle großräumig von der Feuerwehr ausleuchten lassen, damit keine wesentlichen Details oder weitere (z. B. aus dem Fahrzeug geschleuderte) Personen übersehen werden.

48 Dezelerationstrauma nach Fahrradsturz

Thomas Ahne

48.1 Einsatzmeldung

„Trauma nach Fahrradsturz“

48.2 Klinischer Fall

An einem extrem schwülen Nachmittag wird ein Rettungshelikopter (RTH) zeitlich verzögert zu einem Rettungswagen (RTW) alarmiert. Der Anlass ist ein Fahrradsturz im Wald. Nach knapp 10 Minuten Flugzeit erreicht der RTH das Einsatzgebiet, kann aber nicht direkt vor Ort landen. Schließlich gibt die RTW-Besatzung bestehend aus zwei Schweizer Dipl.-Rettungssanitätern die Rückmeldung, dass der Patient stabil und ein Rendezvous am Waldrand nach erfolgter Primärversorgung in ca. 15 min ausreichend sei. Zu diesem Zeitpunkt regnet es bereits schauerartig, sodass der Pilot zur Eile mahnt, wenn der Patient luftgebunden transportiert werden soll.

Es handelt sich um einen 16-jährigen Mountainbiker, der behelmt talwärts fuhr und aufgrund eines unerwarteten Hindernisses stürzte. Fremdanamnestic ist bekannt, dass es nach einer kurzen initialen Bewusstlosigkeit zu einer schnellen Reorientierung kam. Der ansonsten gesunde junge Mann berichtet über starke Schmerzen im LWS-Bereich. Passende neurologische Auffälligkeiten bestehen jedoch nicht. Durch das Team des RTW wird der Patient komplett immobilisiert und mit zwei peripheren venösen Zugängen, einer Sauerstoffmaske sowie einer Beckenschlinge versorgt. Zur Schmerztherapie wird in der Schweiz kompetenzgerecht 0,1 mg Fentanyl intravenös (i. v.) verabreicht.

Der Notarzt des RTH führt eine rasche Reevaluation nach dem ABCDE-Schema durch: A ist frei; zu B bestehen ein vesikuläres Atemgeräusch und eine pulsoxymetrische Sauerstoffsättigung von 100% bei Sauerstoffinsufflation sowie keine Dyspnoe; C ergibt Normwerte; zu D besteht eine Amnesie zum Ereignis, ansonsten Normalbefund; zu E im Body-Check ist eine Prellmarke im linken Oberbauch auffällig bei weichem Abdomen, kaum Druckschmerz und vorhandenen Darmgeräuschen sowie eine Schmerzangabe im LWS-Bereich ohne dazu passende periphere neurologische Auffälligkeiten. Bei weiter bestehenden Schmerzen werden nochmals 0,1 mg Fentanyl und zu Antiemese 4 mg On-

dansetron verabreicht. Es erfolgt die Anmeldung im Schockraum des nächstgelegenen (ca. 7 Flugminuten) Kantonsspitals (Maximalversorger) mit der Verdachtsdiagnose Polytrauma (Commotio cerebri, Ausschluss Abdominaltrauma und lumbales Wirbelsäulentrauma ohne neurologische Auffälligkeiten), stabil und spontan atmend.

Im strömenden Regen erfolgt ein rasches Umlagern des Patienten und Verladen in den bereitstehenden RTH. Unter widrigen Wetterbedingungen erfolgt der Flug in die Klinik, der Landeanflug muss jedoch aufgrund von Blitzeinschlägen in der unmittelbaren Umgebung des Spitals abgebrochen werden. Aufgrund des stabilen Patientenzustandes entscheidet man sich kurzfristig zum Weiterflug ins nächste Kantonsspital mit einer niedrigeren Versorgungsstufe (Schwerpunktversorgung). Nach 5 Minuten erfolgt bei trockenen Wetterverhältnissen die Landung und die Anknüpfung erfolgt durch die zuständige Rettungsleitstelle. In der Notaufnahme wird der RTH-Crew jedoch erklärt, dass der Schockraum belegt und die OP-Kapazität mittelfristig ausgeschöpft sei, sodass man den Patienten nicht übernehmen will. Aufgrund der rasch heranziehenden Gewitterfront entscheidet man sich ohne weitere Diskussionen für ein erneutes Verladen des weiterhin stabilen jungen Mannes in den RTH und den Weiterflug in ein 10 Flugminuten entferntes Universitätsspital. Während des Fluges wird erneut die Gabe von 0,1 mg Fentanyl notwendig. Etwa 100 Minuten nach der Alarmierung der ersten Rettungskräfte erfolgt schlussendlich die Übergabe des weiterhin kardiorespiratorisch stabilen Patienten an das alarmierte Schockraumteam des Universitätsspitals. Nach Reevaluation des stabilen Patientenzustandes gemäß ABCDE-Schema erfolgt eine FAST-Sonografie, welche eine kleine Menge freier Flüssigkeit perisplenisch ergibt, woraufhin der Patient ins CT zur Traumaspirale verbracht wird. Auf den ersten Blick fällt dort außer einer suspekten Veränderung des Pankreas kein schwerwiegendes Trauma ins Auge, sodass der Patient zunächst zurück in den Schockraum verbracht wird. Dort erfolgt das neurologische Konsil bei Verdacht auf leichtgradiges Schädel-Hirn-Trauma (SHT) und Wirbelsäulentrauma. Dabei fällt dem Neurologen auf, dass beide Beine deutlich kühler als der Körperstamm sind. Ein rasch herbeigebrachtes Dopplergerät bestätigt eine

herabgesetzte Durchblutung beider Beine, woraufhin eine CT-Angiografie durchgeführt wird. Dabei stellt man eine Laceration des Pankreas sowie eine Dissektion der Aorta abdominalis, der A. iliaca communis beidseits sowie der A. renalis links als Ausdruck eines schweren Dezelerationstraumas fest.

48.3 Konsequenzen für den Patienten

Es erfolgt noch am Unfalltag eine mehrstündige operative Versorgung mittels Laparotomie der Pankreasverletzung sowie ein Stenting der Gefäßverletzungen. Dennoch werden in den kommenden Tagen mehrere Revisionseingriffe notwendig, inklusive der Kompartmentspaltung an beiden Beinen bei Reperfusionssstörung, sowie eines abdominalen Kompartmentsyndroms, ebenso eine Hämodialyse bei akutem Nierenversagen (Crush-Niere und Dissektion A. renalis links). Es erfolgt ein prolongierter intensivmedizinischer Verlauf mit nur zögerlicher Stabilisierung des Gesamtzustandes.

48.4 Interpretation aus der Sicht des Notfallmediziners und weiterführende Gedanken

Es präsentierte sich dem Rettungsteam ein kardiorespiratorisch durchgehend stabiler junger Patient nach Fahrradsturz mit der Verdachtsdiagnose Polytrauma (Comotio cerebri, Ausschluss Abdominaltrauma und lumbales Wirbelsäulentrauma ohne neurologische Auffälligkeiten). Wetterbedingt konnte an der eigentlich vorgesehenen Zielklinik nicht gelandet werden, daher erfolgte der Weitertransport in ein Spital niedrigerer Versorgungsstufe, wo allerdings keine adäquate Versorgung gewährleistet werden konnte. Daraufhin wurde unter Inkaufnahme eines weiteren Zeitverlusts der Weitertransport in ein Traumazentrum entschieden. Dort wurden nur leicht verzögert

eine schwere Pankreaslaceration sowie ein schwerwiegendes Gefäßtrauma festgestellt. Eine mehrfache operative Versorgung und ein prolongierter Verlauf inklusive Organversagen war auf der Intensivstation die Folge.

Im Rahmen des Debriefings der HEMS-Crew (Helicopter Emergency Medical Service) wurde nach dem Einsatz diskutiert, ob man nicht bereits initial einen relevanten klinischen Befund vernachlässigt hat, der ggf. einen wichtigen Hinweis auf die schwere Verletzung ergeben hätte. Suboptimal war sicherlich, dass kein Ortsaugenschein der HEMS-Crew an der Unfallstelle möglich war, was eventuell Hinweise auf den Traumamechanismus und die Traumakinetik ergeben hätte. Bei durchgehender kardiorespiratorischer Stabilität verzichtet man auf die präklinische Gabe von Tranexamsäure, was nach der späteren Verifikation der schwerwiegenden Verletzungen überdacht werden muss. Nur durch „Wetter“-Glück erfolgt die verspätete, aber schlussendlich zielgerichtete Versorgung im großen Universitätsklinikum. In den zuvor vorgesehenen und angeflogenen Spitälern wäre keine entsprechende operative Versorgung möglich gewesen. So zahlte sich die (zu) lange präklinische Versorgungszeit schlussendlich durch die optimale chirurgische Versorgung aus.

Take Home Message

Eine initiale Stabilität darf nicht über die schwerwiegende Unfallkinetik hinwegtäuschen. Es ist aktiv zu evaluieren, ob nicht doch eine relevante Verletzung vorliegt, die einen Transport in ein Traumazentrum rechtfertigt. Da die präklinische Sonografie in diesem Fall nicht möglich war, konnte man auch initial keine wegweisenden Aussagen zur arteriellen Gefäßversorgung in den Beinen machen. Es ist daher zu hoffen, dass die präklinische Notfallsonografie weitere Verbreitung findet, um therapierelevante Entscheidungen ableiten zu können.

49 Traumaversorgung ohne Linie

Hartwig Marung

49.1 Einsatzmeldung

„Sturz aus Höhe > 3 Meter“

49.2 Klinischer Fall

Die Alarmierung von Rettungswagen (RTW) und Notarzteinsetzungsfahrzeug (NEF) an einem Vormittag erfolgt zu einem etwa 10 Minuten entfernten Einsatzort. Laut Rettungsleitstelle sei ein Handwerker dort bei Arbeiten in einer Halle von einer Leiter gestürzt. Er sei initial bewusstlos gewesen und die Atmung sei laut Anrufer vorhanden. Es liegen keine Angaben über die Qualität der Atmung vor.

Bei Eintreffen der Fahrzeuge in einem unübersichtlichen Industriekomplex werden diese durch mehrere nacheinander positionierte Einweiser zur Einsatzstelle gelotst. Nach Abstellen der Fahrzeuge ist noch ein Fußweg von etwa 30 Metern zum eigentlichen Notfallort zurückzulegen. Der Notarzt stattet sich mit dem Notfallrucksack des NEF aus. Die RTW-Besatzung und der Notfallsanitäter des NEF benötigen aus Sicht des Notarztes zu lange für das Aufnehmen der Notfallausrüstung aus dem RTW, sodass er sich unter dem situationsbedingten Handlungsdruck schon zusammen mit einer Praktikantin des NEF auf den kurzen Fußweg zum Notfallpatienten macht.

Dort angekommen findet er einen etwa 50-jährigen, ca. 1,90 m großen, kräftigen Mann auf dem Boden liegend vor. Dieser ist sehr unruhig, offensichtlich dyspnoeisch und versucht immer wieder, sich aus seiner liegenden Position aufzusetzen, was aber vermutlich schmerzbedingt nicht gelingt. Die anwesenden Unfallzeugen berichten, dass er in ca. 5 Meter Höhe mit Deckenarbeiten beschäftigt gewesen und dann plötzlich abgestürzt sei. Anfänglich habe man ihn nicht ansprechen können; einige Minuten nach Absetzen des Notrufs habe er wieder Reaktionen gezeigt und sei seitdem nicht zu beruhigen. Beim Versuch der Befragung durch den Notarzt stößt der Patient immer wieder die Aussage „Keine Luft!“ hervor. In der Zwischenzeit haben die übrigen Einsatzkräfte den Notfallort erreicht. Eine strukturierte Übergabe durch den Notarzt findet nicht statt. Man einigt sich darauf, den Patienten nach Immobilisation mittels HWS-Orthese und Schaufeltrage zügig in den RTW zu verbringen.

Im Fahrzeug steht nach wie vor die ausgeprägte Dyspnoe des stark agitierten Patienten im Vordergrund. Auskultatorisch ist beidseits ein leises vesikuläres Atemgeräusch zu hören. Hinweise auf einen Pneumothorax finden sich zu diesem Zeitpunkt nicht. Der Notarzt entscheidet sich, die Notfallintubation vorbereiten zu lassen. Parallel erfolgen Punktionsversuche zur Anlage zweier venöser Zugänge, die beide trotz eines guten Venenstatus scheitern. Während die Punktionsstellen mit Pflastern versehen werden, bemängeln die beiden Einsatzkräfte des RTW, dass durch die fehlgeschlagenen Punktionsversuche „der ganze RTW versaut“ worden sei, und beginnen beide mit der provisorischen Reinigung des Fußbodens und der Rolltrage. Parallel dazu gelingt die Anlage eines Zugangs durch die Praktikantin und der Notfallsanitäter des NEF bereitet die Narkose vor, wobei er das Laryngoskop nach der Funktionsprüfung ausgeklappt liegen lässt. Bei der anschließend erfolgenden Narkoseeinleitung ist die Lichtquelle des Laryngoskops extrem schwach, was den Intubationsvorgang stark verkompliziert und den Druck auf die Beteiligten weiter erhöht. Die auskultatorische und kapnografische Kontrolle ergibt eine korrekte Tubuslage. Es wird ein kompletter Body-Check durchgeführt, der den Verdacht auf ein Schädel-Hirn-Trauma (SHT) mit möglicher intrakranieller Blutung ergibt. Im Bereich des Thorax ist eine Rippenfraktur nicht auszuschließen. Anzeichen für einen Pneumothorax liegen nicht vor. Abdomen und Becken erscheinen initial unauffällig. Unter der Verdachtsdiagnose „Schweres SHT und Thoraxtrauma“ erfolgen die Anmeldung und der Transport in den ca. 15–20 Minuten entfernt gelegenen Schockraum eines überregionalen Traumazentrums. Dort kann der Patient innerhalb des in der S3-Leitlinie „Polytrauma“ geforderten 60-Minuten-Zeitfensters mit stabilen Vitalwerten beatmet übergeben werden. In der anschließenden Ad-hoc-Einsatznachbesprechung werden viele wechselseitige Vorwürfe geäußert, die den unstrukturierten Einsatzablauf und die mangelnde Abstimmung innerhalb des Einsatzteams zum Gegenstand haben. Der Notarzt räumt ein, dass der Einsatzverlauf bereits durch sein isoliertes Zugehen auf die Notfallsituation negativ geprägt wurde und es im Verlauf niemals gelungen sei, als gut funktion-

nierendes Versorgungsteam aufzutreten. Alle Beteiligten reflektieren kurz ihren eigenen Beitrag zu der defizitären Versorgung, wobei aufgrund z.T. unterschiedlicher Bewertungen nicht alle problematischen Punkte zufriedenstellend geklärt werden können.

49.3 Konsequenzen für den Patienten

Trotz der zum großen Teil schlecht abgestimmten Vorgehensweise erfolgten letztlich eine adäquate Priorisierung und Versorgung anhand des vorliegenden Verletzungsmusters. Eine Schädigung des Patienten ergab sich daher nicht, wurde aber durch die defizitäre Kommunikation und Teamarbeit deutlich begünstigt. Es ist dem Zufall zu verdanken, dass im Einsatzverlauf kein kritischer Zwischenfall wie das Übersehen wichtiger Befunde oder eine Verwechslung von Arzneimitteln eingetreten ist.

49.4 Interpretation aus Sicht des Notfallmediziners

Frühe Fehlhandlungen im Einsatzverlauf wie das Auseinanderreißen des Rettungsteams und der Verzicht auf die konsequente Anwendung des ABCDE-Schemas führten zu einer unstrukturierten und damit unsicheren Versorgung, wie beispielsweise einem nahezu funktionslosen Laryngoskop. Diese konnte auch im Einsatzverlauf nicht rückgängig gemacht werden, sondern nahm eher noch zu.

49.5 Weiterführende Gedanken

Die Etablierung des Crisis Resource Managements (CRM nach Gaba und Rall in der Notfallmedizin hat zu einer Sensibilisierung der Einsatzkräfte für

Themen wie Entscheidungsfindung und situative Aufmerksamkeit geführt [106]). Besonders das sog. „Zehn-für-zehn-Prinzip“, das regelmäßige Zusammenfassungen und die gemeinsame Festlegung der nächsten Versorgungsschritte einfordert, kann dazu beitragen, dass alle Mitglieder des Rettungsteams einem gemeinsamen gedanklichen Modell folgen. Dadurch wird die Wahrscheinlichkeit schwerer Zwischenfälle reduziert.

Der regelmäßige Besuch strukturierter Kurse zur Versorgung von Schwerverletzten (Trauma Management), die sich an der Einsatzrealität in der deutschen Notfallrettung mit Notarzt und Rettungsfachpersonal orientieren, ist für alle an der Notfallversorgung Teilnehmenden dringend zu empfehlen und sollte möglichst bereits Teil der Qualifizierung zum Notarzt sein.

Take Home Message

Bei der Versorgung polytraumatisierter Patienten ist das abgestimmte Vorgehen innerhalb des Rettungsteams von elementarer Bedeutung. Das Training und die Integration der CRM-Prinzipien in die Patientenversorgung führen zu strukturierten Abläufen und einer Erhöhung der Patientensicherheit.

49.6 Literatur

- [106] Rall M, Gabba DM, Howard SK, Dieckmann P. Human performance and patient safety. In: Miller RD et al., eds. *Miller's Anaesthesia*. 7th ed. Philadelphia: Elsevier Churchill Livingstone; 2009