

FACHINFO-MAGAZIN

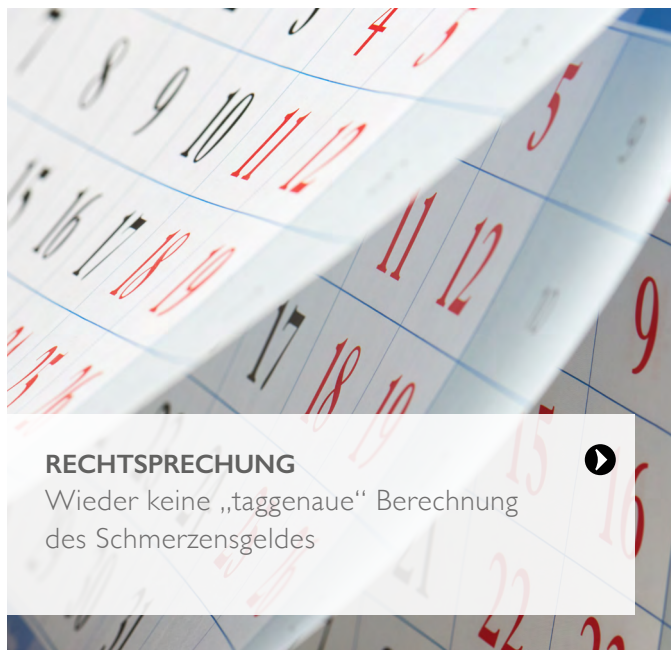HSB

HOHE SCHMERZENSGELDBETRÄGE

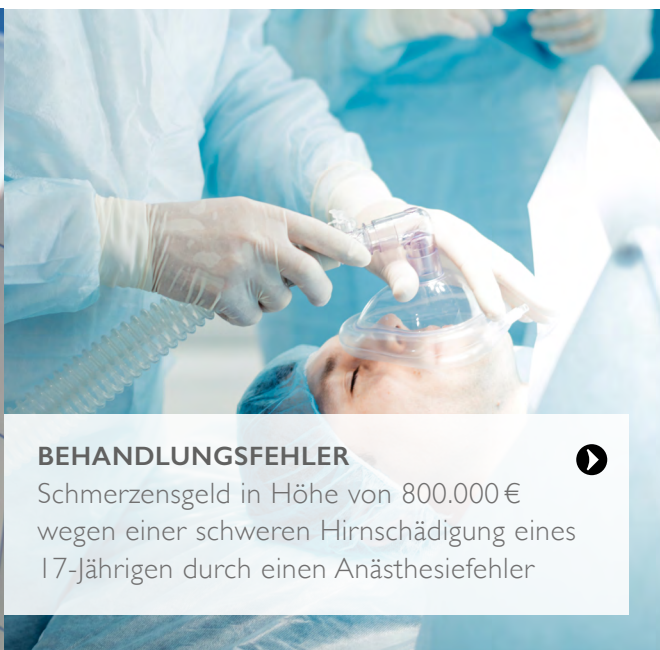ffi Verlag
Freie Fachinformationen

Fälle und rechtliche Beurteilungen von Herausgeber RiBGH a.D. Wolfgang Wellner

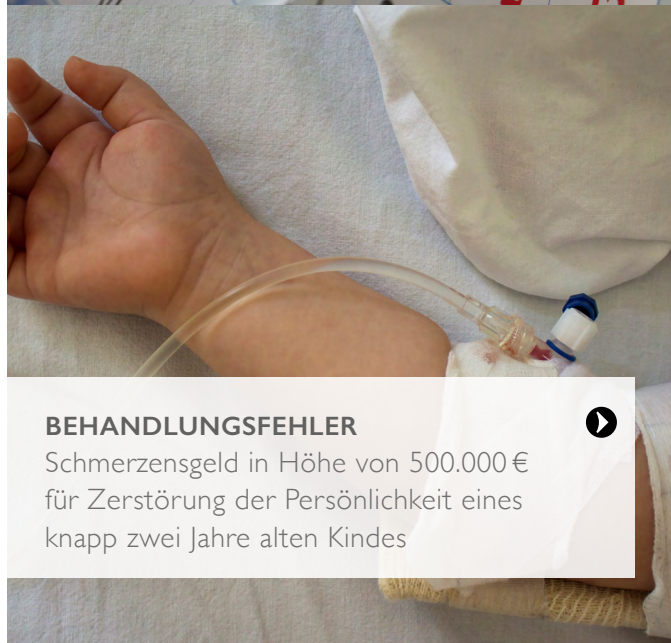01/20

**RECHTSPRECHUNG**

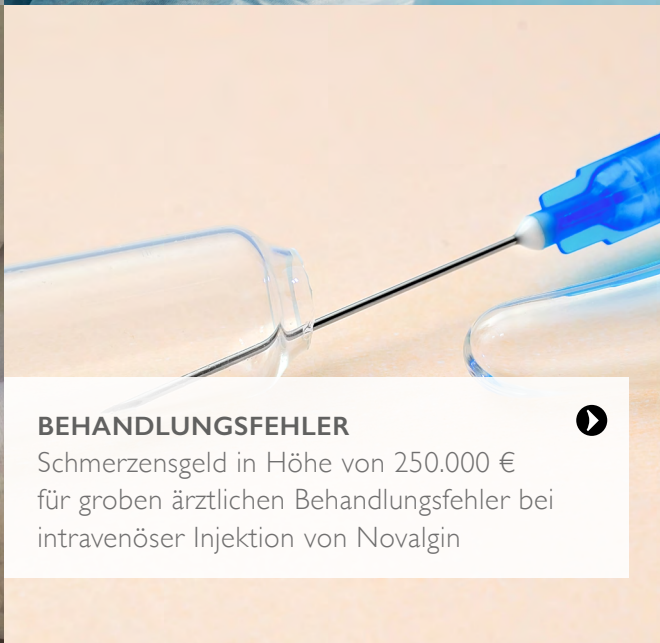Wieder keine „taggenaue“ Berechnung des Schmerzensgeldes

**BEHANDLUNGSFEHLER**

Schmerzensgeld in Höhe von 800.000 € wegen einer schweren Hirnschädigung eines 17-jährigen durch einen Anästhesiefehler

**BEHANDLUNGSFEHLER**

Schmerzensgeld in Höhe von 500.000 € für Zerstörung der Persönlichkeit eines knapp zwei Jahre alten Kindes

**BEHANDLUNGSFEHLER**

Schmerzensgeld in Höhe von 250.000 € für groben ärztlichen Behandlungsfehler bei intravenöser Injektion von Novalgin



Partnerunternehmen

LEGIAL
Mit Anspruch. Für Anspruch.

IMPRESSUM

FFI-Verlag

Verlag Freie Fachinformationen GmbH

Leyboldstraße 12
50354 Hürth

Ansprechpartnerin

Nadia Neuendorf

Tel.: 02233 80575-16

Fax: 02233 80575-17

E-Mail: neuendorf@ffi-verlag.de

Internet: www.ffi-verlag.de

Alle Rechte vorbehalten

Abdruck, Nachdruck, datentechnische Vervielfältigung und Wiedergabe (auch auszugsweise) oder Veränderung über den vertragsgemäßen Gebrauch hinaus bedürfen der schriftlichen Zustimmung des Verlages.

Haftungsausschluss

Die im HSB-Magazin enthaltenen Informationen wurden sorgfältig recherchiert und geprüft. Für die Richtigkeit der Angaben sowie die Befolgung von Ratschlägen und Empfehlungen können Herausgeber/Autor und der Verlag trotz der gewissenhaften Zusammenstellung keine Haftung übernehmen. Der Autor gibt in den Artikeln seine eigene Meinung wieder.

Bestellungen

978-3-96225-046-1

Über jede Buchhandlung und beim Verlag. Abbestellungen jederzeit gegenüber dem Verlag möglich.

Erscheinungsweise

Drei Ausgaben pro Jahr; nur als PDF, nicht im Print.
Für Bezieher kostenlos.

Bildnachweise

Taggenaue Berechnung: ©Sergei Fedulov – stock.adobe.com

Anästhesiefehler: ©alfa27 – stock.adobe.com

Zweijähriges Kind: ©Marija – stock.adobe.com

Injektion Novalgin: ©MAKOVSKY ART – stock.adobe.com

INHALT

► 1. RECHTSPRECHUNG

Wieder keine „taggenaue“ Berechnung des Schmerzensgeldes 4

► 2. BEHANDLUNGSFEHLER

Schmerzensgeld in Höhe von 800.000 € wegen einer schweren Hirnschädigung eines 17-jährigen durch einen Anästhesiefehler 6

► 3. BEHANDLUNGSFEHLER

Schmerzensgeld in Höhe von 500.000 € für Zerstörung der Persönlichkeit eines knapp zweijährigen Kindes.....7

► 4. BEHANDLUNGSFEHLER

Schmerzensgeld in Höhe von 250.000 € für groben ärztlichen Behandlungsfehler bei Injektion von Novalgin bei einem Asthmapatienten 9

► 5. BEHANDLUNGSFEHLER

Schmerzensgeld in Höhe von 60.000 € wegen eines nicht rechtzeitig erkannten Knochentumors 11

EDITORIAL

HERAUSGEBER: RIBGH A.D. WOLFGANG
WELLNER, KARLSRUHE

LIEBE LESERINNEN, LIEBE LESER,

die **erste Ausgabe 2020 des kostenlosen Fachinfo-Magazins HSB – Hohe Schmerzensgeldbeträge** als Ergänzung zu den „Hacks/Wellner/Häcker-Schmerzensgeldbeträgen“ bringt wie immer ebenso spektakuläre wie wichtige Fälle aus dem Bereich des Haftungsrechts. Alle bisherigen Ausgaben des Fachinfo-Magazins und alle darin enthaltenen Fälle finden Sie auch auf der **neuen Website www.hsb-online.de**.

Der **erste Fall** befasst sich mit einem Urteil des Kammergerichts Berlin zur vermeintlich „taggenauen“ Berechnungsmethode des Schmerzensgeldes. Das OLG Frankfurt hat eine entsprechende Methode nach dem Handbuch Schmerzensgeld 2013 (Schwintowski/Schah Sedi/Schah Sedi) herangezogen (vgl. HSB Ausgabe 2019/1). Dieser Ansatz wurde bereits im damaligen Magazin in einer Anmerkung kritisch besprochen. Nunmehr haben sowohl das OLG Düsseldorf, das OLG Brandenburg, das OLG Celle und nun auch das Kammergericht eine Anwendung der Methode abgelehnt.

Der **zweite Fall** befasst sich mit einem außergewöhnlich hohen Schmerzensgeld in Höhe von 800.000 € wegen eines schweren hypoxischen Hirnschadens durch einen Anästhesiefehler bei einem 17-Jährigen.

Der **dritte Fall** betrifft ein Schmerzensgeld in Höhe von 500.000 € wegen Zerstörung der Persönlichkeit eines knapp zwei Jahre alten Kindes. Trotz des bewusstseinsgetrübten Zustandes des Kindes, wurde dessen Blutzucker nicht bestimmt und auch der Notarzt fuhr trotz des anhaltenden Anfalls bzw. der Gefahr des Auftretens eines weiteren Anfalls nicht im Rettungswagen mit.

Im **vierten Fall** wird ein Schmerzensgeldurteil von über 250.000 € besprochen. Wegen eines groben ärztlichen Behandlungsfehlers nach intravenöser Injektion des Medikaments Novalgin erleidet ein Asthmapatient einen Herzstillstand mit hypoxischem Hirnschaden und bleibt dauerhaft weitgehend gelähmt.

Der **fünfte Fall** beschäftigt sich mit einem Schmerzensgeld in Höhe von 60.000 € wegen eines nicht rechtzeitig erkannten Knochentumors in der Beckenschaufel. Dem Patienten musste später wegen der Ausdehnung des Knochentumors das gesamte rechte Bein und die rechte Hüfte entfernt werden, wobei er einen hämorrhagischen Schock erlitt, der zu einer schweren Pflegebedürftigkeit und ca. 18 Monate nach der Operation zum Tod führte. Das Schmerzensgeld hätte bei längerer Leidenszeit wesentlich höher ausfallen können.




Wolfgang Wellner

Viele weitere aktuelle Fälle finden Sie natürlich auch in der brandneuen 38. Aufl. 2020 der **„Hacks/Wellner/Häcker, Schmerzensgeldbeträge“**, die Sie zum Subskriptionspreis (gültig bis 31.01.2020) mit einer **neuen Online-Version** erwerben können.

Ich wünsche Ihnen – wie immer – eine interessante und hilfreiche Lektüre!

Ihr

Wolfgang Wellner



I. WIEDER KEINE „TAGGENAUE“ BERECHNUNG DES SCHMERZENSGELDES

KG BERLIN, URTEIL VOM 22.05.2019
– 25 U 118/18

BGB § 253

Ein Kahnbeinbruch am rechten Handgelenk mit entzündlichen Veränderungen des Gleitgewebes der Sehnen, insgesamt vier Operationen einer ausgeprägten Gebrauchsminderung der rechten Hand und einer Minderung der Erwerbsfähigkeit von dauerhaft 20 % kann ein Schmerzensgeld von 30.000 €, aber nicht von 100.000 € rechtfertigen.

FALL:

Nach den tatsächlichen Feststellungen des Landgerichts erlitt die Streithelferin bei einem Verkehrsunfall eine Beckenprellung, Schürfwunden am linken Beckenkamm, rechten Schienbein und linken Ellenbogen sowie einen Kahnbeinbruch am rechten Handgelenk. Der Kahnbeinbruch wurde zunächst als Handgelenksprellung interpretiert und erst einige Wochen nach dem Unfall

diagnostiziert. Die Streithelferin musste für die Dauer von sieben Wochen eine Schiene tragen. Es kam zu entzündlichen Veränderungen des Gleitgewebes der Sehnen. Die Streithelferin musste sich insgesamt vier Operationen unterziehen. Zunächst wurde eine Erweiterung des Strecksehnenfaches durchgeführt. In einem Revisionseingriff wurde der Nerv freigelegt und Narbengewebe entfernt. In einem weiteren Eingriff wurde unter anderem das Handgelenk denerviert und Gelenksinnenhaut entfernt. Nach einer Infektion im Bereich des ersten Strecksehnenfaches war eine weitere Operation erforderlich. Die Streithelferin musste Physiotherapie, Ergotherapie und Ultraschallbehandlungen wahrnehmen. Sie leidet an einer ausgeprägten Gebrauchsminderung der rechten Hand mit verbliebener Bewegungseinschränkung, Minderung der groben Kraft und Gefühlsstörung am Handrücken, Bewegungsschmerzhaftigkeit des Handgelenks, Beeinträchtigung der Drehfähigkeit des Unterarms und einer Zone der

Gefühlsminderung an der Streckseite des Unterarms. Mit einer wesentlichen Besserung ist nicht zu rechnen. Die Streithelferin kann ihren Beruf als Bundespolizistin im Außendienst nicht mehr ausüben, weil sie keine Waffe mehr führen kann. Es besteht eine Minderung der Erwerbsfähigkeit von dauerhaft 20 %.

Klägerin fordert taggenaue Berechnung des Schmerzensgeldes

Die Klägerin hatte sich eine angemessene Höhe des Schmerzensgeldes von 100.000 € vorgestellt. Das Landgericht sprach ein Schmerzensgeld in Höhe von 22.000 € zu. In der Berufungsinstanz bezifferte die Klägerin das noch zu leistende Schmerzensgeld auf weitere 78.000 €, wobei sie sich auf die sogenannte „taggenaue Berechnungsmethode“ nach dem Handbuch Schmerzensgeld 2013 (Schwintowski/Schah Sedi/Schah Sedi) und das hierzu ergangene Urteil des OLG Frankfurt vom 18. Oktober 2018 (22 U 97/16, juris) bezog.

RECHTLICHE BEURTEILUNG:

Das KG erhöhte das zu zahlende Schmerzensgeld auf insgesamt 30.000 €, lehnte jedoch ein Schmerzensgeld in Höhe von 100.000 € nach der „taggenauen Berechnungsmethode“ ab. Es hat seine Entscheidung im Wesentlichen wie folgt begründet:

Insbesondere wegen der erheblichen Dauerfolgen der Verletzungen ist es geboten, den vom Landgericht zugesprochenen Betrag von 22.000 € zu überschreiten. Besonders zu berücksichtigen ist, dass sich die Streithelferin im Alter von zum Unfallzeitpunkt nur 36 Jahren mit einer dauerhaften, deutlichen Funktionsbeeinträchtigung ihrer rechten Hand konfrontiert sah, die sich im Alltag erheblich auswirkt. Die Streithelferin kann aufgrund der Verletzung ihren bisherigen Beruf als Bundespolizistin im Außendienst nicht mehr ausüben. Dass dies psychisch schwer zu verarbeiten ist und zu Zukunftsängsten führt, ist nachvollziehbar. Diese dauerhafte Beeinträchtigung und ihre psychischen Folgen gewichtet der Senat stärker als das Landgericht. Nach einer Gesamtschau all dieser Umstände ist ein Schmerzensgeld von 30.000 € angemessen, auch wenn dieser Betrag unter Berücksichtigung der Rechtsprechung zu Handgelenksverletzungen im oberen Bereich liegt. Eine Überschreitung der Beträge, die in den vom Landgericht zitierten Vergleichsentscheidungen ausgesprochen wurden, ist aufgrund der vorstehend dargestellten individuellen Umstände des Einzelfalles geboten.

Vergleichsentscheidungen zur Schmerzensgeldbemessung

Der Senat orientiert sich hierbei an folgenden Vergleichsentscheidungen: Das Landgericht Köln sprach 30.000 € Schmerzensgeld für die fehlerhafte Behandlung einer Handgelenksfraktur mit

neun Folgeoperationen und einer dauerhaften Funktionsbeeinträchtigung der Hand sowie Arthrose zu (Urteil vom 30. September 2016 – 25 O 24/15).

Das Landgericht Lübeck sprach den gleichen Betrag für einen völligen Funktionsverlust der rechten Hand mit Berufsunfähigkeit durch einen Behandlungsfehler bei einem 50-jährigen Mann zu, wobei es einen Vorschaden schmerzensgeldmindernd berücksichtigte (Urteil vom 23.01.2014 – 12 O 341/12).

Hintergründe der taggenauen Berechnung

Der vom OLG Frankfurt a. M. (NJW 2019, 442) unter Berufung auf Schwintowski/C. Schah Sedi/M. Schah Sedi (Handbuch Schmerzensgeld, Köln 2013) angewendeten Methode der taggenauen Berechnung des Schmerzensgeldes schließt sich der Senat nicht an. Ausgangspunkt jener Methode ist, dass eine taggenaue Berechnung des Schmerzensgeldes insoweit möglich sei, als die unterschiedlichen Behandlungsstufen und Stufen der Schadensfolgen berücksichtigt werden können (OLG Frankfurt a. M., NJW 2019, 442 Tz. 60). Je nach Behandlungsstufe soll das Schmerzensgeld nach einem Prozentsatz des Bruttonationaleinkommens berechnet werden. Dass zur Abgeltung eines immateriellen Leidens auf das Erwerbseinkommen abgestellt werden soll, ist nicht überzeugend. Die pauschalierten Prozentsätze für die einzelnen Behandlungsstufen weisen keinen höheren Grad an Objektivität auf als die gängige Methode zur Bemessung des Schmerzensgeldes. Weil die Methode der „taggenauen Berechnung“ des Schmerzensgeldes auf die Lebenserwartung abgestellt, würde sie zudem dazu führen, dass ältere Geschädigte grundsätzlich geringere Schmerzensgelder erhielten als jüngere. Dies ließe sich in dieser Allgemeinheit

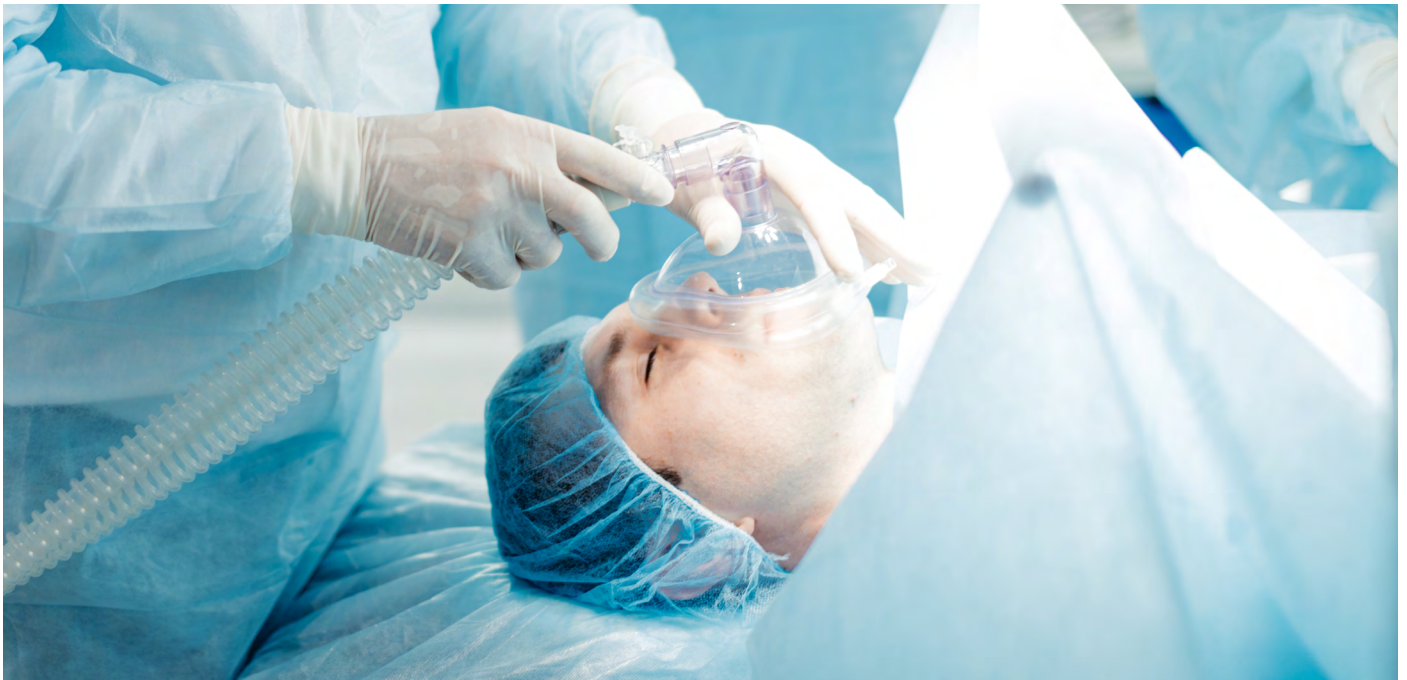nicht rechtfertigen.

ANMERKUNG:

Gegen dieses Urteil ist eine Nichtzulassungsbeschwerde des Klägers beim BGH anhängig (Az.: VI ZR 249/19).

Auch das OLG Celle hat mit dem Urteil vom 26.6.2019 – 14 U 154/18 – VersR 2019, 1157 die Berechnungsmethode des OLG Frankfurt ohne nähere Begründung schlicht als unbeachtlich bezeichnet.

Weitere Artikel zur aktuellen Rechtsprechung finden Sie auf hsb-online.de



2. SCHMERZENSGELD IN HÖHE VON 800.000 € WEGEN EINER SCHWEREN HIRNSCHÄDIGUNG EINES 17-JÄHRIGEN DURCH EINEN ANÄSTHESIEFEHLER

LG GIESSEN, URTEIL VOM 6.11.2019 – 5 O 376/18 – PRESSEMITTEILUNG DES LG GIESSEN NR. 16/2019 VOM 07.11.2019, JURIS

BGB § 253

Orientierungssatz:

Ein schwerer hypoxischer Hirnschaden eines 17-jährigen Jugendlichen mit apallischem Syndrom und spastischer Tetraparese durch einen Narkosefehler kann ein Schmerzensgeld von 800.000 € rechtfertigen.

FALL:

Im Jahr 2013 wurde der zum damaligen Zeitpunkt 17-jährige Kläger im Klinikum der Beklagten wegen eines Nasenbeinbruchs operiert. Während der Vollnarkose kam es zu einer etwa 25-minütigen Sauerstoffunterversorgung, weil die Schläuche des verwendeten Beatmungsgeräts fehlerhaft angeschlossen worden waren.

Infolge dessen erlitt der Kläger einen schweren hypoxischen Hirnschaden mit apallischem Syndrom und spastischer Tetraparese. Beklagtenseits war an den Kläger vorgerichtlich bereits ein Schmerzensgeld in Höhe von 500.000 € gezahlt worden. Mit seiner Klage hat der Kläger einen weiteren Betrag von 500.000 € geltend gemacht.

RECHTLICHE BEURTEILUNG:

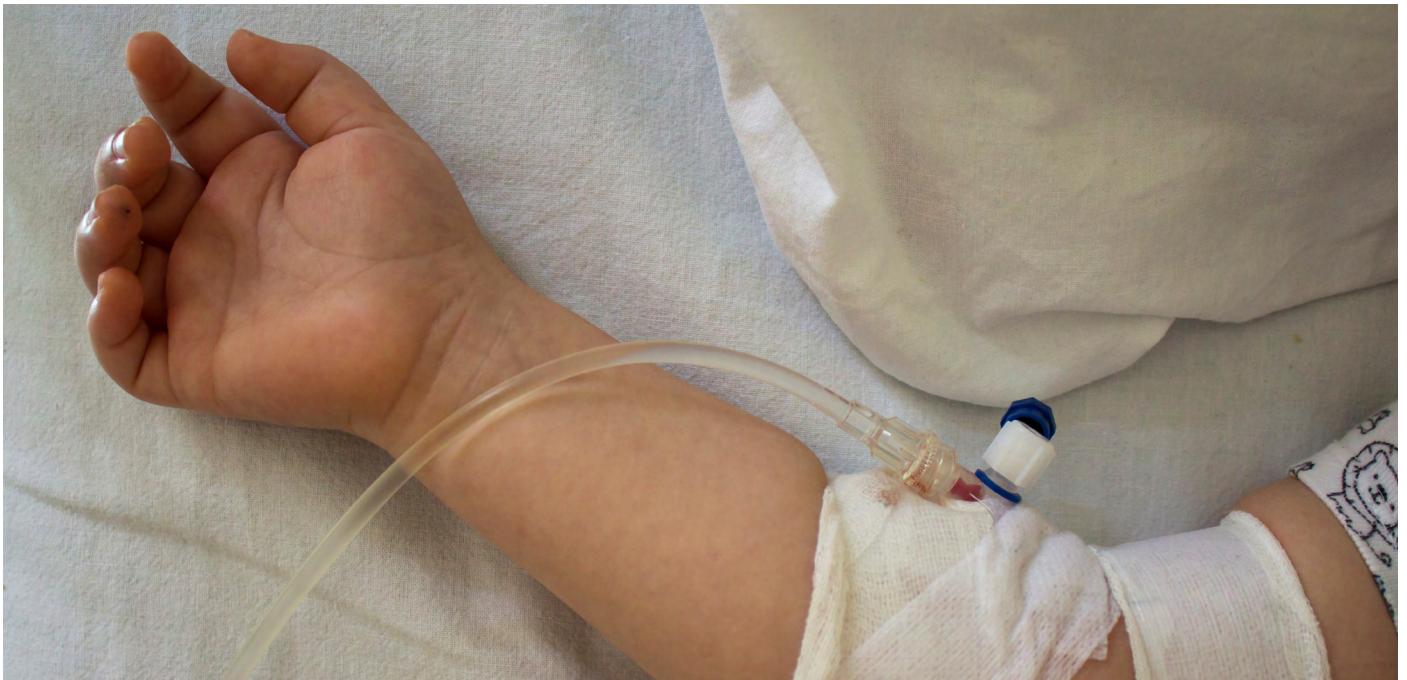Das LG Gießen hat ein Schmerzensgeld von insgesamt 800.000 Euro für angemessen erachtet und dem Kläger daher eine Zahlung von weiteren 300.000 € zugesprochen.

Schädigung aufgrund eines „voll beherrschbaren Risikos“

Nach Auffassung des Landgerichts ist zur Begründung des hohen Schmerzensgeldes insbesondere auf den Grad der Schädigung des Klägers Bezug zu nehmen, der zu einem selbstbestimmten

Leben nicht mehr in der Lage ist. Hinzu komme das noch junge Alter des Klägers zum Zeitpunkt des schädigenden Ereignisses. Erschwerend hat das Landgericht gewürdigt, dass die Verletzungen des Klägers aus einer fehlerhaften Bedienung des Beatmungsgeräts und damit aus dem Bereich eines voll beherrschbaren Risikos resultieren.

Weitere Fälle zu Schmerzensgeldern bei Behandlungsfehlern finden Sie auf hsb-online.de



3. SCHMERZENSGELD IN HÖHE VON 500.000 € FÜR ZERSTÖRUNG DER PERSÖNLICHKEIT EINES KNAPP ZWEIJÄHRIGEN KINDES

OLG FRANKFURT A. M. VOM
05.04.2018 – 2 U 65/17

§ 253 BGB

Für eine weitestgehende Zerstörung der Persönlichkeit eines knapp zwei Jahre alten Kindes kann ein Schmerzensgeld von 500.000 € angemessen sein.

FALL:

Die Klägerin nahm den beklagten Landkreis als Träger des Notfallrettungsdienstes auf Zahlung von Schmerzensgeld und Feststellung der Ersatzpflicht aller künftigen materiellen und nicht absehbaren immateriellen Schäden, die im Zusammenhang mit der aus ihrer Sicht fehlerhaften Behandlung standen.

Die am 25.01.2007 geborene Klägerin litt seit ihrer Geburt an einer schweren Herzerkrankung, einem hypoplastischen Linksherzsyndrom mit Rechtsverlagerung und einer rechtsseitigen Lungenhypoplasie.

Am Morgen des 03.12.2008 war die

Klägerin somnolent und leicht zyanotisch. Die alarmierten Rettungssanitäter, die im Auftrag der XY Rettungsdienst GmbH für den Beklagten tätig waren, legten der Klägerin ein EKG an und maßen ihren Blutdruck. Kurze Zeit später erschien der im Notarztdienst des Beklagten eingesetzte Notarzt, der eine Verdachtsdiagnose (Krampfanfall) stellte und die Einlieferung der Klägerin in das Universitätsklinikum Frankfurt anordnete. Die Klägerin wurde sodann mit Sondersignal (Blaulicht) ohne Begleitung des Notarztes von den Rettungssanitätern nach Frankfurt transportiert. Die Blutzuckerwerte der Klägerin wurden weder anlässlich der Untersuchung durch den Notarzt noch während der Fahrt gemessen.

Im Universitätsklinikum Frankfurt wurde die Klägerin zunächst notfallmäßig medikamentös mit Diazepam und dann mit Phenobarbital behandelt. Die abgenommenen Laborwerte zeigten eine starke Unterzuckerung, welche durch Glukosegabe rasch therapiert werden konnte. Weitere Untersuchungen (MRT unter

Intubation) erfolgten am gleichen Tag.

Herz-Kreislaufstillstand nach Narkose und Intubation

Im Verlauf der pädiatrischen Intensivbehandlung kam es bei der Klägerin zu Sauerstoffsättigungsabfällen, weshalb die Klägerin am 04.12.2018 von Frankfurt aus zu einer Herzkatheteruntersuchung in die Kinderklinik Gießen verlegt werden sollte. Dort war sie bereits in der Vergangenheit behandelt worden. Zur Vorbereitung des Transports entschloss man sich zur Narkose und Intubation der Klägerin. Bei dieser Narkoseeinleitung trat bei der Klägerin ein Herz-Kreislaufstillstand ein, der zu ca. 30-minütigen Reanimationsmaßnahmen führte. Die Reanimation der Klägerin gelang, hatte jedoch indes hypoxische Hirnschäden zur Folge.

Am 23.12.2008 wurde die Klägerin in die Klinik nach Gießen gebracht, wo ihr am 08.01.2009 ein Herzschrittmacher implantiert wurde. In der Klinik in Gießen wurde die Klägerin am 19.01.2009 erneut

reanimationsbedürftig, mit der Folge weiterer hypoxischer Hirnschädigungen.

Schwere Folgen der mehrfachen Hirnschädigungen

Die Klägerin leidet infolge der eingetretenen schweren hypoxischen Hirnschäden an einer Tetraspastik, Sprachverlust und anhaltenden Bewusstseinsstörungen. Die Kontrolle über Kopf und Rumpf ist kaum noch vorhanden, weswegen die Klägerin auch nicht sitzen kann. Sie muss über eine Magensonde ernährt werden. Die Klägerin ist insgesamt pflegebedürftig und auf ständige Hilfe angewiesen. Eine Verbesserung dieses Zustandes ist nicht zu erwarten.

Das Landgericht Darmstadt hat die Klage abgewiesen.

RECHTLICHE BEURTEILUNG:

Die zulässige Berufung der Klägerin hatte Erfolg. Das Berufungsgericht hat der Klage unter Abänderung des Urteils des Landgerichts Darmstadt im Wesentlichen stattgegeben. Das OLG hat hierzu insbesondere ausgeführt:

Die Klägerin hat gegen den Beklagten wegen des Vorliegens eines groben Behandlungsfehlers sowohl einen Anspruch auf Zahlung eines angemessenen

Schmerzensgeldes als auch auf Feststellung, dass zukünftig entstehende materielle und nicht vorhersehbare immaterielle Schäden durch den Beklagten zu ersetzen sind (§§ 280, 823, 249 ff., 253 BGB). Der Klägerin steht ein Anspruch auf Zahlung eines Schmerzensgeldes in Höhe von 500.000 € nebst Zinsen zu.

Notarzt beging groben Befunderhebungs- und Behandlungsfehler

Das Landgericht ist nach der durchgeführten Beweisaufnahme zu Recht vom Vorliegen eines groben Befunderhebungs- und Behandlungsfehlers ausgegangen. Weil angesichts des bewusstsgetrübten Zustandes der Klägerin ihr Blutzucker nicht bestimmt worden war und der Notarzt trotz des anhaltenden Anfalls bzw. der Gefahr des Auftretens eines weiteren Anfalls nicht im Rettungswagen mitgefahren ist. Das Risiko der Unaufklärbarkeit des Kausalzusammenhangs zwischen Behandlungsfehler und Primärschaden bzw. typischem Folgeschaden trifft den beweisbelasteten Beklagten.

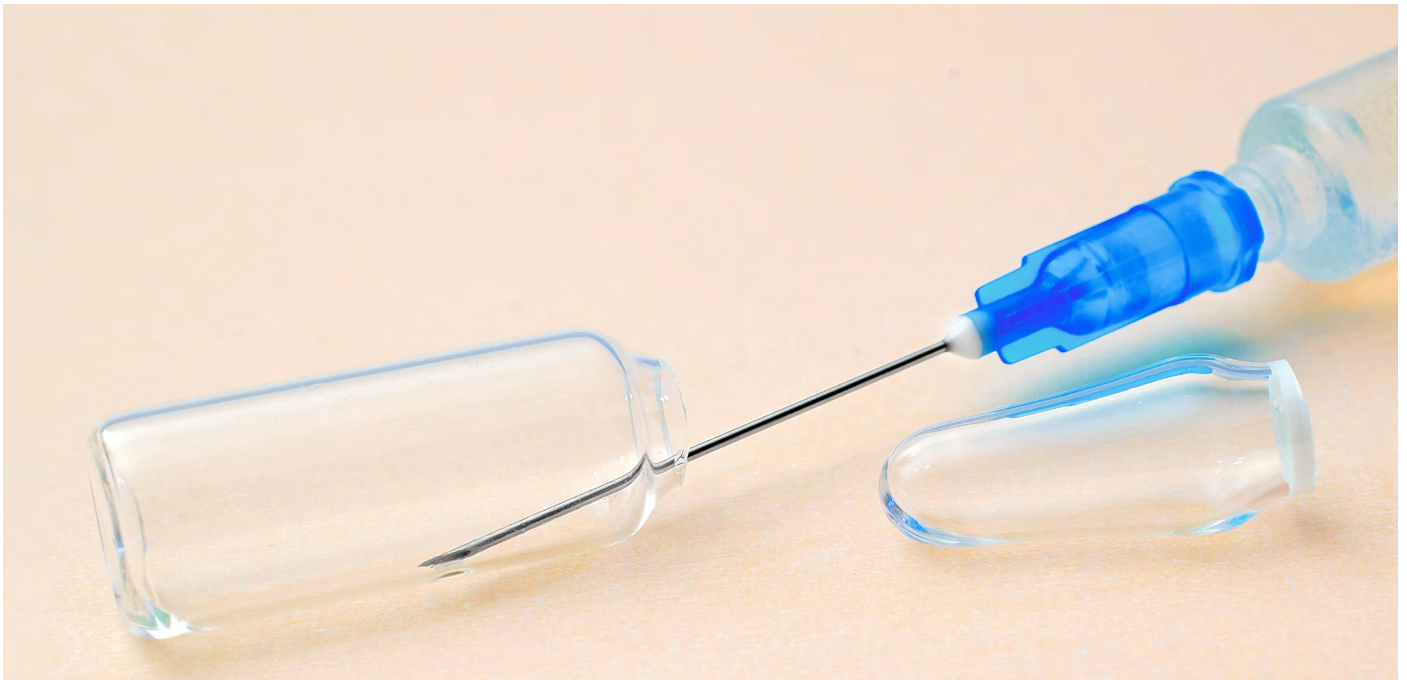
Junges Alter der Klägerin als besonderes Bemessungskriterium

Der Senat erachtet ein Schmerzensgeld von 500.000 € für gerechtfertigt. Der Senat hat bei der Bewertung der erlittenen Schäden der Klägerin insbesondere berücksichtigt, dass die Klägerin nie mehr ein eigenständiges Leben wird führen können und schon bei den einfachsten Anforderungen des Lebens ununterbrochen auf fremde Hilfe angewiesen ist. Die Klägerin wird ihr Leben lang an den erlittenen geistigen und körperlichen Schäden leiden, wodurch ihr jede Chance auf ein selbstbestimmtes Leben genommen und ihre Persönlichkeit weitgehend zerstört worden ist. Ein besonderes Bemessungskriterium ist zudem das Alter der Klägerin. Die Klägerin war zum Zeitpunkt des fehlerhaften Notarzteinsatzes knapp zwei Jahre alt; ihre Lebensperspektive ist infolge ihrer körperlichen Behinderung und der schweren globalen Entwicklungsstörung vollständig zerstört. Unter Berücksichtigung aller Umstände erscheint ein Schmerzensgeld von 500.000 € notwendig, aber auch angemessen. Dies ergibt sich auch unter Berücksichtigung vergleichbarer Entscheidungen.

JETZT GRATIS ABONNIEREN!

Abonnieren Sie das kostenlose Fachinfo-Magazin HSB und erhalten Sie dreimal pro Jahr die neueste Ausgabe bequem per E-Mail.





4. SCHMERZENSGELD IN HÖHE VON 250.000 € FÜR GROBEN ÄRZTLICHEN BEHANDLUNGSFEHLER BEI INJEKTION VON NOVALGIN BEI EINEM ASTHMAPATIENTEN

OLG KARLSRUHE, URTEIL VOM
18.04.2018 – 7 U 196/16

§ 253 BGB

Einem Asthmapatienten, dem ohne hinreichende Notfallvorkehrungen das Medikament Novalgin (Wirkstoff Metamizol) intravenös injiziert wird und der daraufhin einen Herzstillstand mit hypoxischem Hirnschaden erleidet und dauerhaft weitgehend gelähmt bleibt, kann Anspruch auf Schmerzensgeld in Höhe von 250.000 € zustehen.

FALL:

Der Kläger nahm die Beklagten zu 1 und 2 auf Zahlung von Schadensersatz und Schmerzensgeld wegen seiner Behandlung am 14.07.2011 in Anspruch. An diesem Tag begab sich der Kläger wegen starker Rücken- und rechtsseitiger Flankenschmerzen in die Notfallambulanz der Beklagten zu 1, wo er vom Beklagten zu 2 in der urologischen Ambulanz behandelt wurde. Auf Frage des Beklagten zu 2 gab

der Kläger an, dass er nicht an Allergien leide, jedoch an Asthma. Wegen starker Schmerzen erhielt der Kläger vom Beklagten zu 2 intravenös 2,5 g des Medikaments Novalgin (Wirkstoff Metamizol). Der Kläger befand sich zunächst in einem Behandlungszimmer.

Kläger erleidet Herzstillstand

Nachdem er über Atemnot geklagt hatte, wurde er mittels eines Rollstuhls vom Beklagten zu 2 sowie der Ehefrau und des Vaters des Klägers in einen Schockraum verbracht, wo ein Herzstillstand festgestellt wurde. Der Kläger wurde wiederbelebt. Der Kläger leidet nunmehr unter einem hypoxischen Hirnschaden, ist schwerbehindert und bezieht eine Rente wegen voller Erwerbsminderung. Das Landgericht hat die Beklagten zu 1 und 2 u. a. zur Zahlung eines Schmerzensgeldes von 250.000 € zuzüglich Zinsen verurteilt.

RECHTLICHE BEURTEILUNG:

Die gegen dieses Urteil von den Beklagten eingelegte Berufung hatte vor dem OLG Karlsruhe keinen Erfolg. Das Oberlandesgericht hat die Zurückweisung der Berufung insbesondere wie folgt begründet:

Nach dem Ergebnis der Beweisaufnahme ist der Senat davon überzeugt, dass den Beklagten ein schlechterdings unverständlicher Behandlungsfehler dahingehend unterlaufen ist, dass für die Behandlung des Klägers mit Novalgin, der wegen seiner Asthmaerkrankung im Hinblick auf die Gabe dieses Medikaments als Risikopatient anzusehen ist, kein Raum gewählt wurde, in dem eine ausreichende Notfallausstattung vorhanden war.

Gegenanzeigen von Novalgin bei Asthmapatienten

Vor der Behandlung des Klägers mit Novalgin war bekannt, dass dieser unter Asthma litt und dass nach den

Herstellerinformationen zu Novalgin bei der Gabe an Asthmapatienten besondere Vorsicht geboten war. So ist in diesen auf der ersten Seite unter 5. „Gegenanzeigen [...] Hinweise“ vermerkt:

*„Für die folgenden Patientengruppen ist die Gefahr möglicherweise schwerer anaphylaktischer Reaktionen auf Novalgin deutlich erhöht: Patienten mit Asthma bronchiale
Vor der Gabe von Novalgin muss der Patient entsprechend befragt werden. Bei Patienten mit erhöhtem Risiko für anaphylaktische Reaktionen darf Novalgin nur nach sorgfältiger Abwägung möglicher Risiken gegen den erwarteten Nutzen eingesetzt werden. Wird Novalgin in solchen Fällen gegeben, ist der Patient engmaschig ärztlich zu überwachen und Notfallbereitschaft sicherzustellen.“*

Dass der Beklagte zu 2, trotz des Wissens, dass es einen Raum gab, in dem alle Erfordernisse für die Sicherstellung der Notfallbereitschaft erfüllt waren, diesen nicht für die Behandlung des Klägers wählte, der bekanntermaßen ein Risikopatient war, ist schlechthin unverständlich.

Zwar ist nicht sicher festzustellen, ob der Kläger, wäre er im Schockraum behandelt worden, gesundheitlich gar nicht oder in einem geringeren Umfang beeinträchtigt worden wäre. Jedoch trifft vorliegend

wegen des groben Behandlungsfehlers die Beklagten die Beweislast dafür, dass die beim Kläger eingetretenen Folgen seines Herzstillstands mit anschließender Reanimation nicht auf die streitgegenständliche Behandlung zurückzuführen sind. Diesen Beweis können die Beklagten nicht führen.

Vergleich mit ähnlichen Fällen rechtfertigt nicht die Herabsetzung des Schmerzensgeldes

Der Senat sieht keinen Anlass, in Hinblick auf die infolge des hypoxischen Hirnschadens erlittenen Lähmungen des Klägers von der Schmerzensgeldbemessung des Landgerichtes abzuweichen. Auch der Vergleich mit anderen bereits ergangenen Entscheidungen rechtfertigt keine Herabsetzung des Schmerzensgeldes. So hat das Landgericht München I (Urteil vom 28.05.2003 – 9 O 14993/99 – bei Hacks/Wellner/Häcker, Schmerzensgeldbeträge, 36. Aufl. lfd. Nr. 36.1272) einem 34-jährigen Mann, der nach einem hypoxischen Hirnschaden neben spastischen Lähmungen aller vier Extremitäten auch an einem apallischen Syndrom litt, neben einem Schmerzensgeld von (indexiert) 244.400 € eine Schmerzensgeldrente zugesprochen, die der Kläger hier nicht

erhält. Der Kläger ist allerdings in größerem Umfang als die geschädigte Person im Fall des Landgerichts München I in der Lage, seine Umgebung wahrzunehmen und, wenn auch mit Einschränkungen, auf diese zu reagieren. Das Landgericht Bochum (Urteil vom 04.07.2012 – 6 O 217/10 – bei Hacks/Wellner/Häcker, Schmerzensgeldbeträge, 36. Aufl. lfd. Nr. 36.1254) hat einer 34-jährigen Frau, die infolge von Blutungen bei einer Operation einen hypoxischen Hirnschaden erlitt und neben massiven Sprachstörungen und eingeschränkter Sehfähigkeit auch schwerste kognitive und intellektuelle Beeinträchtigungen als Dauerfolgen erlitt, ein Schmerzensgeld von (indexiert) 314.120 € zuerkannt. Wenn sich auch im Hinblick auf die unterschiedlichen Folgen für die Betroffenen keine strikte Vergleichbarkeit ergibt, erscheint in der Gesamtschau das ausgeurteilte Schmerzensgeld nicht überzogen.

5. SCHMERZENSGELD IN HÖHE VON 60.000 € WEGEN EINES NICHT RECHTZEITIG ERKANNTEN KNOCHENTUMORS

OLG KARLSRUHE, URTEIL VOM
14.08.2019 – 7 U 121/18

§ 253 BGB

Führt ein Befunderhebungsfehler dazu, dass ein Knochentumor in der Beckenschaufel nicht rechtzeitig erkannt wird und dem Patienten später wegen der Ausdehnung des Knochentumors das gesamte rechte Bein und die rechte Hüfte entfernt werden und der Patient dabei einen hämorrhagischen Schock erleidet, der zu einer schweren Pflegebedürftigkeit und ca. 18 Monate nach der Operation zum Tod führt, kann ein Schmerzensgeld von 60.000 € angemessen sein.

FALL:

Die Klägerin nahm den Beklagten aus eigenem und übergegangenem Recht als Alleinerbin ihres am 21.11.2015 verstorbenen Ehemannes, des Patienten, auf Ersatz materieller und immaterieller Schäden in Anspruch.

Der Patient begab sich im August 2011 wegen seit längerer Zeit bestehender Beschwerden beim Laufen in die fachärztliche orthopädische Behandlung beim Beklagten. Die vom Beklagten veranlasste und am 22.08.2011 durchgeführte Kernspintomografie der LWS/ISG ergab eine Kontrastmittelanreicherung im os ilium rechts, die nach dem Befundbericht des Radiologen weiter hämatologisch abgeklärt werden sollte. In seinem Bericht an den Patienten gab der Beklagte hierzu an, dass radiologischerseits eine rheumatologische Abklärung empfehlenswert sei. Wegen einer Veränderung am dritten Lendenwirbelkörper empfahl der Beklagte eine Kernspintomografie nach zwölf Monaten zum Ausschluss eines Größenwachstums eines Wirbelkörperhämangioms L3.

Späte Behandlung des Tumors führt zu Amputation und hämorrhagischem Schock

Am 24.02.2014 wurde beim Patienten ein Tumor diagnostiziert, der sich auf das gesamte rechte Becken einschließlich des Sitz- und Schambeins ausgedehnt hatte. Zudem wurden zwei große Tumore auf und unter der Beckenschaufel rechts gefunden. Wegen der Ausdehnung des Chondrosarkoms (Knochentumor) mussten das gesamte rechte Bein und die rechte Hüfte des Patienten entfernt werden. Im Zusammenhang mit der Operation erlitt der Patient wegen des hohen Blutverlusts einen hämorrhagischen Schock, der zu einer schweren Pflegebedürftigkeit und ca. 18 Monate nach der Operation zum Tod des Patienten führte.

RECHTLICHE BEURTEILUNG:

Die Berufung war nach Auffassung des OLG unbegründet:

Auf Grundlage des Gerichtssachverständigengutachtens steht fest, dass die durch die Kernspintomografie vom 22. August 2011 erkennbare Kontrastmittelanreicherung im os ilium rechts nach fachärztlich orthopädischem Standard weiterer Abklärung bedurfte und zwar zunächst durch eine hämatologische Untersuchung. Wenn diese ohne Befund geblieben wäre, wovon ex post auszugehen war, durch MRT-Kontrollen nach jeweils ca. drei Monaten. Bei diesen wäre der Knochentumor mit hinreichender Sicherheit in einem früheren Stadium erkannt und eine Nichtreaktion (durch Operation) grob fehlerhaft gewesen. Nach der Rechtsprechung des BGH kommt es zu einer Umkehr der Beweislast, wenn sich bei der gebotenen Abklärung der Symptome mit hinreichender Wahrscheinlichkeit ein so deutlicher und gravierender

Befund ergeben hätte, dass sich dessen Verknennung als fundamental oder die Nichtreaktion hierauf als grob fehlerhaft darstellen würde und diese Fehler generell geeignet sind, den tatsächlich eingetretenen Gesundheitsschaden herbeizuführen (vgl. etwa BGH, Urteil vom 05.11.2013 – VI ZR 527/12 – juris, Rn. 14). Der vom Patienten erlittene hämorrhagische Schock wurde durch den großen Blutverlust bei der Operation am 15.05.2014 ausgelöst. Nach den Ausführungen des Sachverständigen hätte das Chondrosarkom zwar auch bei einer frühzeitigen Entdeckung durch eine Operation entfernt werden müssen. Diese wäre jedoch technisch einfacher gewesen und das Risiko starker Blutungen wäre geringer gewesen. Der im Mai 2014 erforderliche Umfang der Operation und das erhöhte Risiko von starken Blutungen sind daher der fehlerhaften Unterlassung der Veranlassung von Kontrollen des auffälligen Befunds geschuldet. Dass es zu einem hämorrhagischen Schock sicher oder mit ganz überwiegender Wahrscheinlichkeit auch bei einem geringeren Operationsumfang gekommen wäre, ist den Ausführungen des Sachverständigen nicht zu entnehmen, der gerade auf die Erhöhung des Risikos hingewiesen hat.

Vergleich mit ähnlichen Schmerzensgeldfällen

Soweit die Berufung sich gegen die Höhe des Schmerzensgeldes wendet, hat sie ebenfalls keinen Erfolg. Auch die Angriffe gegen die Schmerzensgeldhöhe vor dem Hintergrund, dass der Patient ca. 18 Monate nach der Operation im November 2015 verstarb, verfangen nicht.

So hat das Oberlandesgericht Brandenburg (Urteil vom 27.08.2009 – 12 U 233/08, juris) bei einer Behandlungs-

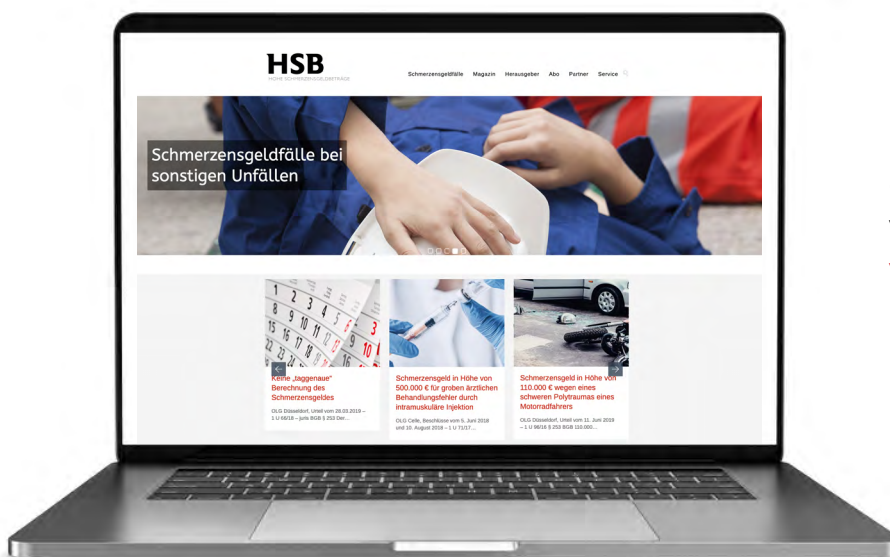
verzögerung bei Lungenkrebs, an dem die Patientin zwei Jahre und sieben Monate nach der Operation verstarb, ein Schmerzensgeld in Höhe von 25.000 € zuerkannt, wobei dort Beeinträchtigungen, wie sie der Kläger durch den Blutverlust unter der Operation erlitten hat, nicht beschrieben sind. Nicht übersehen werden kann zudem, dass der Kläger nach der Entfernung des rechten Beins und des halben Beckens überwiegend bettlägerig war. Den Pflegegutachten ist zu entnehmen, dass eine Mobilisierung in einen Rollstuhl nur sehr begrenzt gelungen ist. Das Oberlandesgericht Braunschweig (Urteil vom 30.11.2010 – I U 37/10, Hacks/Wellner/Häcker, Schmerzensgeldbeträge 2019, Ifd. Nr. 37.2417) hat bei einer verspätet erkannten Darmkrebserkrankung, die mehrere Operationen und Chemotherapien über einen Zeitraum von fünf Jahren zur Folge hatte, bevor die Patientin verstarb, ein Schmerzensgeld von indexiert 110.208 €

zugewiesen, wobei hier berücksichtigt wurde, dass auch ein Kinderwunsch nicht mehr zu realisieren war. Der Zeitraum, in dem die dort Verletzte den verursachten gesundheitlichen Beeinträchtigungen ausgesetzt war, war deutlich länger als im vorliegenden Fall. Für das nicht rechtzeitige Erkennen eines Magenkarzinoms, was zwei Jahre später zum Tode führte, hat das Oberlandesgericht Hamm (Urteil vom 24.02.1999 – 3 U 73/98, Hacks/Wellner/Häcker, Schmerzensgeldbeträge 2019, Ifd. Nr. 37.2360) ein Schmerzensgeld von indexiert 66.190 € zuerkannt. Das Oberlandesgericht Hamm hatte bei der Bemessung des Schmerzensgeldes berücksichtigt, dass sowohl die Operation als auch die in dem Fall notwendige Chemotherapie im gleichen Umfang erforderlich gewesen wären, wie bei einer sofortigen Erkennung des Tumors.

Schmerzensgeld in Höhe von 60.000 € gerechtfertigt

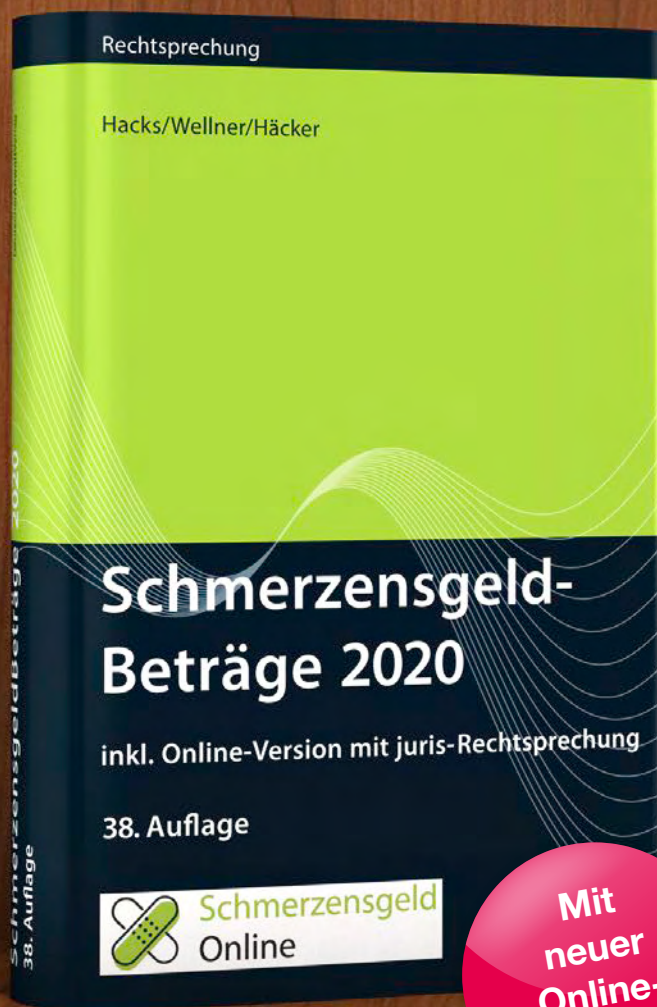
Berücksichtigt man im vorliegenden Fall, dass nach den Ausführungen des Sachverständigen mit hoher Wahrscheinlichkeit bei einer frühzeitigen Entfernung des Tumors nur ein kleiner Anteil des Beckenknochens vollständig zu beseitigen gewesen wäre und der Kläger ein weitgehend normales Leben hätte führen können, wobei auch das Risiko von starken Blutungen bei der Operation geringer gewesen wäre, erscheint die Bemessung des Landgerichtes mit 60.000 € nicht überzogen.

Jetzt neu: hsb-online.de



Besuchen Sie auch die neue Website mit vielen weiteren Fällen:
www.hsb-online.de

Jetzt Schmerzensgeld richtig einfordern!



Mit
neuer
Online-
Lösung!

Anwalt Verlag

Das Standardwerk für die Bemessung von Schmerzensgeld, die „Hacks-Schmerzensgeld-Tabelle“ erscheint bereits in der 38. Auflage.

Die Neuauflage liefert mehr als 3.000 aktuelle Urteile deutscher Gerichte übersichtlich aufgeschlüsselt – alphabetisch nach Verletzung, Behandlung, Verletztem, Dauerschaden, besonderen Umständen und Urteil mit Aktenzeichen. In unserer neuen Cloudlösung sind sogar über 5.000 Schmerzensgeld-Urteile enthalten! Die Suchfunktion und Usability wurde deutlich verbessert. Somit macht das neue Online-Angebot Ihre Recherche noch effektiver und sorgt für enorme Zeitersparnis.

SchmerzensgeldBeträge 2020

Von RAin Susanne Hacks (†), RiBGH a.D. Wolfgang Wellner und RA, FA für VerkR und FA für StrafR Dr. Frank Häcker

38. Auflage 2020, Buch inkl. neuer Weblösung und juris-Rechtsprechung, 936 Seiten, broschiert,
Subskriptionspreis (bis 31.01. 2020) **99,00 €**,
danach 109,00 €
ISBN 978-3-8240-1620-4

Außerdem ist eine **reine Online-Version** erhältlich.

Mehr dazu unter
www.schmerzensgeld.online



LEGIAL**MIT PROZESSFINANZIERUNG ZUM SCHMERZENSGELD.**

Ein Verfahren, in dem es neben materiellem Schadenersatz um einen hohen Schmerzensgeldbetrag geht, kann sich oft über viele Jahre hinziehen. Aufgrund der erheblichen Kosten können viele Betroffene ihren Anspruch gerichtlich erst gar nicht geltend machen. Übertragen Sie das Kostenrisiko auf die LEGIAL und verhelfen Sie Ihrem Mandanten zur Prozessführung. Wir übernehmen bei aussichtsreichen Klagen alle anfallenden Prozesskosten gegen eine Erlösbeteiligung.

Die Vorteile für Sie:

- Pünktliche und sichere Honorarzahlung
- Zusätzliche 1,0 Gebühr nach RVG
- Kostenlose Zweitmeinung
- Fallabhängig medizinisches Privatgutachten
- Neue Mandate

SIE HABEN EINEN FALL?
WIR PRÜFEN IHN GERNE!

www.legial.de

Unsere Rechtsanwältinnen Ilona Ahrens und Sabine Latzel verfügen über eine hohe Expertise im Arzthaftungsrecht. Als Expertinnen für Prozessfinanzierung im Medizinrecht schätzen sie komplexe Prozessrisiken sicher ein und ermöglichen Patienten und Anwälten, nicht nur Schmerzensgeldansprüche erfolgreich geltend zu machen.

Hier geht es zu Ihrer Anfrage! Tel.: 089 6275-6800, E-Mail: info@legial.de



Ilona Ahrens, LL.M.
Rechtsanwältin
(Syndikusrechtsanwältin)
Arzthaftungsrecht
und Versicherungsrecht



Sabine Latzel
Rechtsanwältin
Arzthaftungsrecht

Seite an Seite durch den Rechtsstreit.

PROZESSFINANZIERUNG IM ARZTHAFTUNGSRECHT

Rufen Sie unsere Expertinnen im Medizin- und Arzthaftungsrecht an und klären Sie, ob Ihr Fall finanzierbar ist.

LEGIAL
Mit Anspruch. Für Anspruch.